

## Kasus Keracunan Pestisida Golongan Organofosfat pada Sapi Peranakan Ongole di Sukamandi, Jawa Barat

YULVIAN SANI dan INDRANINGSIH

Balai Penelitian Veteriner, PO Box 151, Bogor 16114

(Diterima dewan redaksi 26 Januari 2005)

### ABSTRACT

SANI, Y. and INDRANINGSIH. 2005. Organophosphate poisoning in Ongole cattle in Sukamandi, West Java. *JITV* 10(3): 242-251.

An integrated farming system between rice and beef cattle was initiated in 2000 in Sukamandi, West Java. However, since 2002 some cattle were suffering from neurological and ophthalmological signs, and some of them were found dead after consuming rice straws. Field studies showed that 6 out of 12 cattle were suffered from eye disorders such as blindness, corneal opacity and serous lacrimation. Two of 6 cattle were severely affected. But, neurological signs were not found during field observation. Pesticide analysis in rice straws shows that both groups of pesticide, organochlorines (OP) and organophosphates (OP) were detected. Residues of OC were higher than OP as shown as 14.41 vs 2.84 ppm (before processing) for OC and 1.80 vs 0.0003 ppm (processed) for OP consisting aldrin, lindane, dieldrin, endosulfan and chlorpyrifos methyl. There was only OC detected in sera consisting lindane (0.6–37.6 ppb); heptachlor (0.03–4.4 ppb); and aldrin (0.8–20.4 ppb) with an average total of 21.4 ppb. The neurological and ophthalmological signs were suspected to be due to organophosphates (OPs) contaminated-rice straws and any other factors such as insufficient vitamin A, magnesium and calcium. Feed replacement with fresh grasses for two cattle reduced corneal changes. Similar symptoms were also reproduced in Wistar rats dosed intraperitoneally with chlorpyrifos methyl. Clinical signs included incoordination, cachexia, eye disorder and corneal opacity. Necropsy showed hepatic injury (hepatic necrosis, mottling of hepatic surface and pale); pale kidneys; swollen of spleen and hyperaemic brain. Microscopic changes were found in brain, liver and eyes. Hepatic changes included haemorrhages, centrilobular hepatic necrosis and focal coagulative necrosis. Brains were showing focal necrosis, haemorrhages, vacuolisation, neuronal necrosis, chromatolysis and nucleolysis. Eyes appeared to have necrosis of tunica muscularis, haemorrhages and eosinophilic infiltration. The study indicates that organophosphates contamination in rice straws as animal feed may lead chronic neurological and ophthalmological symptoms.

**Key Words:** Contamination, Pathology, Organophosphates, Rice Straws, Cattle

### ABSTRAK

SANI, Y. dan INDRANINGSIH. 2005. Kasus keracunan pestisida golongan organofosfat pada sapi Peranakan Ongole di Sukamandi, Jawa Barat. *JITV* 10(3): 242-251.

Kegiatan usaha pertanian terpadu antara padi dan ternak telah dimulai sejak tahun 2000 di Sukamandi, Jawa Barat. Namun, pada tahun 2002, muncul gangguan kesehatan pada sapi potong Peranakan Ongole (PO) yang dipelihara di dalam kawasan tersebut dengan gejala klinis berupa kekejangan, kerusakan bola mata dan beberapa diantaranya mengakibatkan kematian. Hasil pengamatan menunjukkan bahwa 6 dari 12 ekor sapi PO dewasa mengalami gangguan mata berupa hiperlakrimasi cairan serous, keburaman kornea mata (opasitas) dan kebutaan; serta dua ekor diantaranya menderita *cachexia* (kekurusan), lemah, sulit berdiri dan gangguan mata yang parah. Namun, gejala syaraf tidak ditemukan pada saat kunjungan ke lokasi. Analisis pakan jerami padi terdeteksi kedua jenis residu pestisida golongan organoklorin (OC) dan organofosfat (OP). Residu pestisida OC lebih tinggi dibandingkan dengan OP yaitu 14,41 vs 2,84 ppm (belum diolah) untuk OC dan 1,80 vs 0,0003 ppm (diolah) untuk OP yang terdiri dari aldrin, lindan, dieldrin, endosulfan dan klorpirifos metil. Sementara itu hanya golongan OC yang terdeteksi pada serum sapi yang terdiri dari lindan (0,6–37,6 ppb); heptaklor (0,03–4,4 ppb); dan aldrin (0,8–20,4 ppb) dengan total rataan residu mencapai 21,4 ppb. Gangguan syaraf dan kerusakan mata akibat mengkonsumsi jerami padi yang terkontaminasi oleh pestisida golongan organofosfat (OP) maupun faktor lain seperti defisiensi vitamin A dan defisiensi magnesium serta kalsium. Gangguan mata yang sama dapat ditimbulkan kembali secara laboratorik pada tikus putih Wistar yang diinjeksi dengan klorpirifos metil secara intraperitoneal. Gejala klinis pada tikus terlihat berupa sempoyongan, kekurusan, kerusakan mata dan warna putih pada kornea mata. Secara patologis anatomis terlihat kerusakan organ hati (nekrosis, *mottling* pada permukaan jaringan dan keputihan); keputihan ginjal, pembengkakan limpa serta hiperemia otak. Secara mikroskopis terjadi kerusakan pada jaringan otak, hati dan bola mata. Hati terlihat mengalami hemoragi, nekrosis centrilobular dan fokal nekrosis koagulatif. Otak terlihat mengalami fokal nekrosis, hemoragi, vakuolisasi, nekrosis sel neuron, kromatolisis dan nukleolisis. Selanjutnya pada bola mata mengalami nekrosis lapisan otot mata, hemoragi dan infiltrasi sel eosinofil. Hasil penelitian ini menunjukkan bahwa pencemaran pestisida khususnya golongan organofosfat pada jerami sebagai pakan ternak merupakan penyebab timbulnya gangguan syaraf dan kelainan mata pada sapi PO di Sukamandi.

**Kata Kunci:** Kontaminasi, Patologi, Organofosfat, Jerami Padi, Sapi

## PENDAHULUAN

Sebagian besar tanah pertanian atau tanah yang dapat dijadikan lahan pertanian di Indonesia dilaporkan kekurangan unsur hara penting baik mineral makro maupun mikro, misalnya tanah podsolik (>40% dari seluruh lahan) kekurangan P, K, Ca, Mg, S, Cu dan Zn; dan tanah rawa kekurangan P, K, Ca, Mg, Zn dan Cu (KARAMA, 2003). Sementara itu, KARAMA (2003) juga melaporkan bahwa lebih dari 65% tanah sawah di Jawa, Sumatera, Sulawesi, Kalimantan dan Nusa Tenggara memiliki kandungan bahan organik <1% (batas kritis), sekitar 5% di atas 2% dan selebihnya antara 1–2%. Kekurangan bahan organik pada tanah tersebut akibat tidak digunakannya lagi pupuk organik sejak awal tahun 1970-an dan sisa tanaman dibakar. Sebaliknya tanah yang memiliki kandungan bahan organik tinggi (>2%) akan memiliki berbagai jenis mikroorganisme dalam jumlah yang tinggi. Proses biokimiawi di dalam tanah dimotori oleh mikroorganisme dengan bahan organik sebagai medianya sehingga dapat mempengaruhi ketersediaan unsur hara tanaman (KARAMA, 2003). Oleh karena itu, konsep pertanian terpadu tanaman dan ternak dikembangkan saat ini di berbagai daerah, untuk menciptakan pola usaha-tani berkelanjutan, ramah lingkungan, bernilai ekonomis serta menghasilkan produk pangan yang aman dan sehat. Konsep tersebut menerapkan pola *zero waste production*, dimana seluruh komponen hasil pertanian dan peternakan dapat dimanfaatkan secara maksimal dan berkelanjutan. Kotoran sapi dimanfaatkan sebagai pupuk organik untuk tanaman pangan dengan penambahan biostarter. Sebaliknya produk samping hasil pertanian (jerami padi dan jagung) dapat dimanfaatkan sebagai pakan ruminansia, baik sebelum maupun setelah melalui proses fermentasi.

Penggunaan pestisida dalam proses produksi yang cukup intensif seringkali tidak mengikuti anjuran pemakaian yang ditetapkan produsen sehingga mengakibatkan pencemaran pestisida pada produk maupun produk samping pertanian. Kondisi ini perlu mendapat perhatian bila produk samping hasil pertanian yang terkontaminasi tersebut dimanfaatkan sebagai pakan. Hal ini didasarkan pada pertimbangan bahwa pemanfaatan produk samping tersebut sebagai pakan dapat menimbulkan residu pada produk peternakan dan bahkan dapat menimbulkan keracunan pestisida.

Residu pestisida pada produk pertanian dan peternakan telah dilaporkan di beberapa negara termasuk Indonesia. MAITHO (1992) melaporkan bahwa pestisida golongan organoklorin (DDT, dieldrin, aldrin dan lindan) terdeteksi pada 22 dari 25 sampel lemak sapi yang diperiksa. Laporan yang sama juga dijumpai pada telur, daging dan susu di Indonesia (INDRANINGSIH *et al.*, 1988), Australia (NEUMAN, 1988; CORRIGAN dan SENEVIRATNA, 1990), Kenya (KAHUNYO *et al.*, 2001)

dan Mesir (IBRAHIM *et al.*, 1994). Organoklorin sering terdeteksi pada beberapa tanaman pangan seperti jagung, kol, padi, tomat dan kedelai (SOEJITNO, 2002; NTOW, 2003).

Cemaran pestisida yang terdeteksi dari lingkungan pertanian (tanah, air, dan sedimen) diduga sebagai sumber kontaminasi pada produk pertanian dan ternak (INDRANINGSIH *et al.*, 1990; WILLET *et al.*, 1993; NTOW, 2003). Keracunan pestisida pernah dilaporkan terjadi di Jawa Barat pada itik yang digembalakan di sawah yang menggunakan pestisida cukup tinggi (SABRANI dan SETIOKO, 1983; YUNINGSIH dan DAMAYANTI, 1994). Selanjutnya keracunan organofosfat dilaporkan meracuni sapi perah di Jawa Barat (INDRANINGSIH, 1988). Gejala keracunan seperti hiperemia mata, eksudasi cairan mukus dari mata, hipersalivasi, diare, sesak nafas dan berakhir dengan kematian ternak, muncul setelah sapi mengkonsumsi rumput terkontaminasi oleh pestisida

Oleh karena itu, hubungan dengan banyaknya produk samping (limbah) pertanian yang dimanfaatkan sebagai bahan utama pakan ruminansia, maka perlu dipelajari dampak negatif dari pakan yang terkontaminasi. Bahan baku pakan yang aman, sehat dan rendah cemaran pestisida sangat penting artinya untuk dapat menghasilkan produk ternak yang aman dan sehat untuk konsumsi manusia.

## MATERI DAN METODE

Lokasi peternakan sapi potong PO berada di kawasan produksi padi, Sukamandi, dimana jerami sebagai produk samping dimanfaatkan sebagai pakan, sementara kotoran sapi digunakan sebagai pupuk kompos untuk padi. Jerami padi terlebih dahulu difermentasi dengan menggunakan biostarter *Aspergillus niger* sebelum digunakan sebagai pakan. Sebaliknya kotoran sapi diolah melalui proses pengomposan untuk dimanfaatkan sebagai pupuk organik. Lokasi kegiatan (Sukamandi) berada pada ketinggian 50–100 m di atas permukaan laut (dpl) dengan suhu udara berkisar antara 30–35°C. Padi merupakan komoditas utama bagi daerah tersebut, sementara jerami sebagai produk sampingnya sangat potensial untuk dimanfaatkan sebagai pakan sapi. Oleh karena itu sapi potong jenis PO diintroduksi sebagai bagian dalam program *Crop Livestock System/CLS* (padi–ternak).

Jumlah total sapi yang dipergunakan dalam kegiatan uji kaji pertanian terpadu ini adalah sebanyak 21 ekor yang terdiri dari 12 ekor induk umur  $\pm 3\frac{1}{2}$  tahun; 1 ekor sapi jantan sebagai pemacek; dan 8 ekor anak sapi umur 6 bulan–1 tahun. Ternak selama hidupnya ( $\pm 3\frac{1}{2}$  tahun) diberi pakan jerami olahan dan konsentrat secara *ad libitum*. Rumput segar tidak pernah diberikan untuk

sapi, sedangkan air minum berasal dari air sumur setempat.

Secara umum manajemen peternakan dilakukan cukup baik dimana anak sapi dikandangan secara terpisah dari induknya. Pola pemberian pakan untuk anak sapi terjadwal dengan baik yang terdiri dari konsentrat komersial (2 kg ekor<sup>-1</sup> hari<sup>-1</sup>), dedak yang dicampur dengan probion (12,5 kg 4 ekor<sup>-1</sup> hari<sup>-1</sup>) dan jerami olahan secara *ad libitum*. Sedangkan pakan untuk induk dan pejantan terdiri dari dedak (4,5 kg ekor<sup>-1</sup> hari<sup>-1</sup>), konsentrat komersial (20 kg 12 ekor<sup>-1</sup> hari<sup>-1</sup>) yang diberikan selama 1 minggu. Untuk perbaikan kondisi pertumbuhan sapi, jerami olahan diberikan secara *ad libitum*, serta tersedia mineral blok, garam dan urea.

### Analisis residu pestisida pada pakan dan serum sapi potong PO

#### Pengambilan sampel

Kegiatan dilakukan di lokasi pengembangan program Sistem Usaha Pertanian Terpadu (*Crop Livestock System/CLS*), Sukamandi–Jawa Barat. Sistem Usaha Pertanian Terpadu yang dikembangkan adalah pengembangan sapi potong Peranakan Ongole yang diintegrasikan dengan tanaman padi. Jerami padi yang merupakan pakan utama dikoleksi secukupnya dari gudang penyimpanan dan dimasukkan ke dalam kantong plastik untuk dianalisis kandungan residu/cemaran bahan kimia (pestisida). Sedangkan darah dikoleksi dalam dua tahap yaitu tahap I sebanyak 4 sampel dan tahap II sebanyak 10 sampel dari 21 ekor sapi potong yang dipilih secara acak. Serum dipisahkan untuk dianalisis kandungan residu pestisida di laboratorium. Seluruh gejala klinis yang terlihat dicatat sebagai informasi dasar untuk pengamatan lebih lanjut.

#### Analisis residu pestisida

Analisis residu pestisida dalam serum dilakukan dengan menggunakan gas chromatography (GC) dan mengikuti metode yang dikembangkan oleh BURSE *et al.* (1990). Serum diekstrak dengan pelarut organik metanol dan dimurnikan melalui kolom florisil. Analit (filtrat hasil ekstraksi) dielusi dengan larutan dietil eter dalam petroleum eter yang kemudian dievaporasi sampai kering (0,5 ml volume). Selanjutnya eluen diencerkan dengan 2 ml heksan untuk diinjeksikan ke dalam GC-ECD.

Analisis residu pestisida pada jerami dilakukan berdasarkan metode yang dikembangkan oleh CASANOVA (1996). Sampel jerami diekstraksi dengan larutan aseton dan dimurnikan melalui kolom SepPak C<sub>18</sub> yang dikondisikan dengan larutan aseton. Analit dielusi dengan larutan aseton dan etil asetat (50:50). Larutan tersebut kemudian dimurnikan kembali ke

dalam kolom florisil yang dikondisikan dengan petroleum eter. Analit dielusi dengan campuran larutan diklorometan, asetonitril dan heksan. Kemudian dievaporasi hingga kering (0,5 ml volume) dan diencerkan dengan 2 ml heksan untuk diinjeksikan ke dalam GC-ECD.

### Uji biologis jerami tercemar pestisida pada hewan percobaan

Sebanyak 48 ekor tikus putih Wistar betina dewasa dengan kisaran bobot hidup 100–150 g dibagi sama banyak menjadi dua kelompok. **Kelompok-1:** diberi pakan pelet jerami secara *ad libitum* setiap hari selama 6 minggu; dan **Kelompok-2:** sebagai hewan kontrol tanpa pemberian jerami padi tercemar. Pakan jerami diberikan secara *ad libitum* setiap hari selama 6 minggu, kemudian pemberian jerami padi dihentikan pada minggu ke-6 untuk diganti dengan pakan normal. Selanjutnya hewan diterminasi pada hari ke-0; 1; 3; 5; 7; 14; dan 21 untuk pemeriksaan makroskopis dan mikroskopis.

#### Pengamatan patologi keracunan organofosfat

Nekropsi dilakukan terhadap sapi yang mengalami keracunan pestisida dan/atau mati akibat keracunan pestisida di Sukamandi, serta tikus Wistar yang diberi pakan jerami padi tercemar. Kelainan patologis keracunan dipelajari melalui pemeriksaan makroskopis dan mikroskopis pada tikus Wistar percobaan. Kelainan-kelainan yang terlihat pada jaringan otak, hati, ginjal, limpa, saluran pencernaan dan mata dicatat untuk menetapkan diagnosa.

Jaringan otak dikoleksi dari sapi dan tikus percobaan yang mengalami keracunan dan/atau kematian akibat organofosfat. Jaringan otak disayat melintang dengan ketebalan 1–2,5 cm dan difiksasi ke dalam larutan 10% *buffered neutral formalin* (BNF, v/v). Setelah mencapai kematangan yang sempurna (1–3 hari), jaringan otak disayat tipis setebal 5–7 mm untuk *diembedding* ke dalam larutan parafin wax. Selanjutnya jaringan tersebut disayat halus pada ketebalan 5–7 µm dengan menggunakan mikrotom. Pewarnaan dilakukan dengan menggunakan pewarnaan rutin hematoksilin eosin (HE) dan perubahan mikroskopis diamati di bawah mikroskop cahaya.

## HASIL DAN PEMBAHASAN

### Gejala klinis neurotoksisitas pada sapi potong di Sukamandi

Antara bulan April sampai September 2003 dilaporkan munculnya gejala syaraf pada 2 ekor induk sapi PO yang terlihat sebagai berikut: kekurusan,

kekejangan, tremor, jatuh (ambruk), buta asimetris dan menggigit-gigit benda di sekitarnya. Kedua sapi tersebut menunjukkan gejala yang cukup parah, sedangkan beberapa ekor lainnya menunjukkan gejala klinis lebih ringan yang disertai dengan bintik putih pada bola mata dan hiperlakrimasi (Gambar 1 dan 2). Satu ekor di antaranya dilakukan potong paksa karena tidak memungkinkan untuk diobati. Tidak ditemukan perubahan patologi yang spesifik terhadap penyebab hewan sakit selain gejala klinis pada bola mata dan kecurusan. Gejala klinis yang muncul diduga akibat keracunan pestisida, gangguan metabolisme dan atau defisiensi mineral atau vitamin.

Kunjungan lapang menunjukkan bahwa, gejala klinis yang teramati meliputi ophthalmitis yang ditandai dengan hiperlakrimasi dan bintik putih pada bola mata, kecurusan, lemah dan mudah terjatuh (Tabel 1 dan 2). Sapi penderita hanya diobati dengan multivitamin injeksi yang berisi vitamin B-kompleks. Tabel 1 menggambarkan bahwa gejala lakrimasi mata merupakan kelainan yang paling banyak dijumpai pada sapi potong tersebut. Sebanyak 7 dari 12 ekor sapi mengalami lakrimasi mata yang umumnya diikuti dengan bintik putih pada bola mata. Meskipun hanya tiga ekor sapi yang menunjukkan keputihan bola mata, gejala lakrimasi mata yang disertai dengan bintik putih, kelainan tersebut merupakan indikasi awal keputihan bola mata. Gangguan kesehatan pada ternak induk ini diikuti pula dengan kematian anak sapi atau abortus. Abortus umumnya terjadi pada kebuntingan awal antara umur 1–4 bulan pertama. Meskipun uji laboratorium terhadap infeksi brucellosis tidak dilakukan, keguguran yang dialami oleh sapi tersebut diyakini bukan disebabkan oleh infeksi *Brucella abortus*. Hal tersebut didasarkan pada perkiraan bahwa pada umumnya infeksi brucellosis terjadi pada umur kebuntingan di atas 5 bulan (SUDIBYO *et al.*, 1995). Gejala syaraf


seperti kekejangan, lemah dan tidak mampu berdiri terjadi pada 2 ekor sapi. Gejala kekejangan meliputi gemetar, berjalan tanpa arah, menggigit kayu dan lumpuh. Gejala yang sama juga dilaporkan pernah dialami oleh anak sapi umur 1 tahun dan anak sapi tersebut berakhir dengan kematian tanpa dilakukan nekropsi untuk mengamati perubahan patologi anatomi. Anak sapi yang pernah menunjukkan gejala kekejangan, mengalami gejala yang sama setelah berumur 1 tahun. Dari 12 ekor sapi dewasa terdapat 2 ekor sapi yang mengalami gangguan kesehatan cukup parah yaitu sapi No. 1 dan No. 3 masing-masing dengan 4 jenis kelainan (Tabel 2).

**Tabel 1.** Kondisi kesehatan induk sapi potong PO pada saat kunjungan ke lapang

| Nomor sapi | Gejala klinis                 |
|------------|-------------------------------|
| 4908 (♀)   | Ophthalmitis                  |
| 4912 (♀)   | Ophthalmitis dan kurus        |
| 4991 (♀)   | Ophthalmitis, kurus dan lemah |
| 4807 (♀)   | Ophthalmitis dan lemah        |
| 4890 (♀)   | Ophthalmitis                  |
| 4914 (♀)   | Ophthalmitis                  |
| 4878 (♀)   | Sehat                         |
| 4912 (♀)   | Ophthalmitis                  |
| 4988 (♀)   | Ophthalmitis                  |
| 4991 (♀)   | Ophthalmitis dan lemah        |
| 4990 (♀)   | Sehat                         |
| 4954 (♀)   | Majir                         |



**Gambar 1.** Sapi dengan gejala hiperlakrimasi pada mata (panah)



**Gambar 2.** Sapi dengan gejala opasitas bola mata (panah)

**Tabel 2.** Gejala klinis yang terjadi pada sapi PO dewasa di Sukamandi (Jawa Barat)

| Gejala klinis                | Nomor dan jenis kelamin sapi |        |        |        |        |        |        |        |        |         |         |         | Jumlah sapi |   |
|------------------------------|------------------------------|--------|--------|--------|--------|--------|--------|--------|--------|---------|---------|---------|-------------|---|
|                              | 1<br>♀                       | 2<br>♀ | 3<br>♀ | 4<br>♀ | 5<br>♀ | 6<br>♀ | 7<br>♀ | 8<br>♀ | 9<br>♀ | 10<br>♀ | 11<br>♀ | 12<br>♀ |             |   |
| Kekejangan                   | x                            |        |        |        |        |        |        |        |        |         |         |         |             | 1 |
| Ambruk (tidak dapat berdiri) | x                            |        | x      |        |        |        |        |        |        |         |         |         |             | 2 |
| Lahir mati                   |                              | x      |        | x      | x      |        |        |        |        |         |         |         |             | 3 |
| Majir                        |                              |        |        |        |        |        |        |        |        |         |         | x       |             | 1 |
| Lakrimasi mata               | x                            | x      | x      | x      | x      | x      |        | x      |        |         |         |         |             | 7 |
| Opasitas bola mata           | x                            |        |        |        |        |        |        |        |        | x       | x       |         |             | 3 |
| Nafsu makan berkurang        |                              |        |        |        |        | x      |        | x      |        |         |         |         |             | 2 |
| Kurus                        |                              | x      | x      |        |        |        |        |        |        |         |         |         |             | 2 |
| Lemah                        |                              |        | x      | x      |        |        |        |        |        |         | x       |         |             | 3 |
| Secara klinis sehat          |                              |        |        |        |        |        | x      |        |        |         |         | x       |             | 2 |
| Jumlah kelainan              | 4                            | 3      | 4      | 3      | 2      | 2      | 1      | 2      | 1      | 2       | 1       | 1       |             |   |

**Gambar 3.** Kesembuhan sapi setelah perbaikan pakan tanpa kelainan mata dan lakrimasi**Gambar 4.** Kondisi umum sapi yang mengalami penyembuhan

Dari Tabel 1 dan 2 terlihat bahwa sapi No. 1 dan No. 3 mengalami gangguan kesehatan, antara lain kekejangan, tidak dapat berdiri, lemah, keputihan pada bola mata, lakrimasi dan kekurusan. Kedua sapi tersebut dibawa ke laboratorium untuk monitoring kesehatan ternak dan perbaikan gizi pakan. Sapi dapat kembali sehat setelah pergantian pakan dengan rumput segar (rumput Gajah) dan konsentrat selama 30 hari perlakuan. Warna keputihan pada bola mata dapat kembali normal dan tidak mengalami lakrimasi sama sekali (Gambar 3 dan 4).

Kasus yang sama juga pernah dialami pada sekelompok sapi Pengembangan Pertanian–Peternakan Terpadu (P3T) yang diberikan jerami padi di Lampung (PRABOWO, komunikasi pribadi). Dua sampai tiga ekor anak sapi yang lahir mengalami gangguan mata berupa

kebutaan, lakrimasi dan keputihan pada bola mata. Anak sapi diberi pengobatan dengan vitamin A tetapi gangguan mata masih ditemukan pada anak sapi lainnya. Sementara itu di Solo (SUHARTO, komunikasi pribadi), seluruh sapi yang tersedia diberi vitamin A untuk pencegahan gangguan mata, namun pada saat kunjungan ke peternakan tersebut masih terdapat beberapa ekor sapi mengalami lakrimasi pada mata meskipun kebutaan tidak ditemukan. Dari dua kasus yang dilaporkan tersebut terdapat keadaan yang sama dengan kasus yang ditemukan di Sukamandi ini.

Gangguan syaraf dan kerusakan mata yang terjadi pada sapi potong PO di Sukamandi diakibatkan karena mengkonsumsi jerami padi terkontaminasi pestisida golongan organofosfat maupun faktor lain seperti defisiensi vitamin A. Kerusakan bola mata yang sama

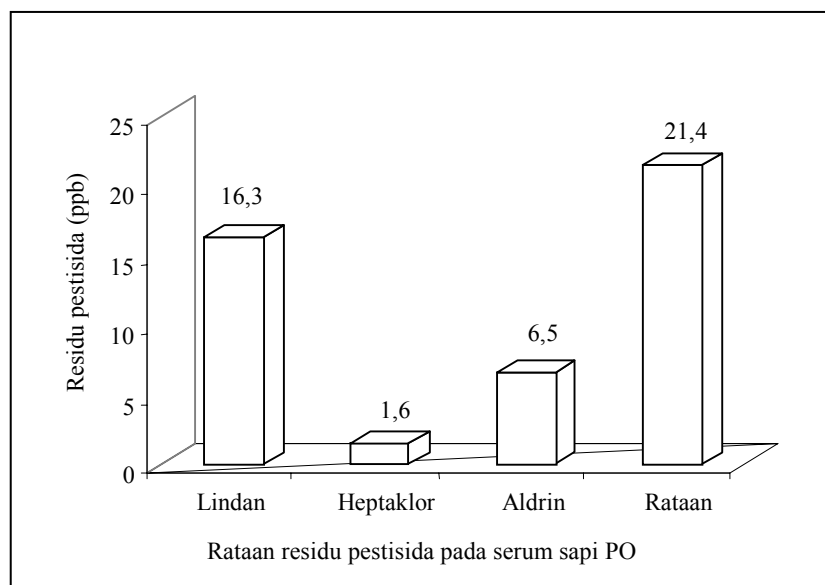
dapat ditimbulkan kembali secara laboratorik pada tikus putih Wistar yang diintoksikasi dengan klorpirifos metil (organofosfat) secara intraperitoneal.

**Pestisida sebagai penyebab gangguan syaraf pada sapi potong**

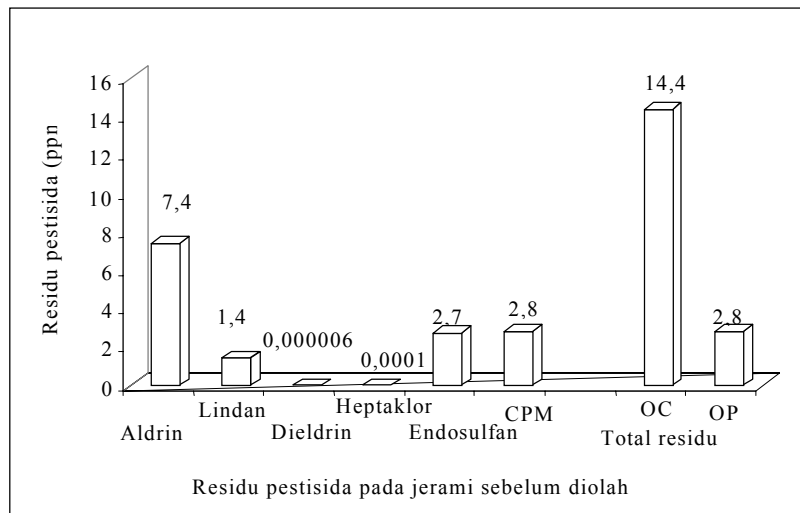
Analisis residu pestisida pada serum sapi PO (Gambar 5) menunjukkan bahwa hanya golongan OC yang terdeteksi dan terdiri dari: lindan (0,6–37,6 ppb); heptaklor (0,03–4,4 ppb); dan aldrin (0,8–20,4 ppb). Total rata-rata residu pestisida tersebut mencapai 21,4 ppb. Kandungan pestisida dalam serum tersebut masih lebih rendah dari nilai LD<sub>50</sub>, yaitu suatu nilai toksisitas dimana 50% dari populasi menimbulkan keracunan/kematian akibat pestisida. Nilai dimaksud setara dengan 25 ppm (lindan); 15–50 ppm (heptaklor); dan 15–30 ppm (aldrin) (SEAWRIGHT, 1989). Meskipun residu OP tidak terdeteksi pada serum sapi, namun berdasarkan gejala klinis yang terlihat menunjukkan bahwa organoklorin bukan sebagai penyebab timbulnya gangguan syaraf dan mata pada sapi tersebut karena keracunan pestisida golongan OC ini ditandai dengan gejala konvulsi parah (syaraf perifer) dengan perjalanan penyakit yang sangat cepat (SEAWRIGHT, 1989). Sementara itu, keracunan OP umumnya menyerang susunan syaraf pusat yang ditandai dengan dyspnoea, salivasi, lakrimasi, diare, konstiksi pupil mata, lemah dan kematian ternak (SEAWRIGHT, 1989). Disamping itu, pestisida golongan OP mudah terdegradasi melalui pemanasan dan penguapan (MATSUMURA, 1973),

sehingga kandungan residu pestisida golongan OP tidak dapat dideteksi.

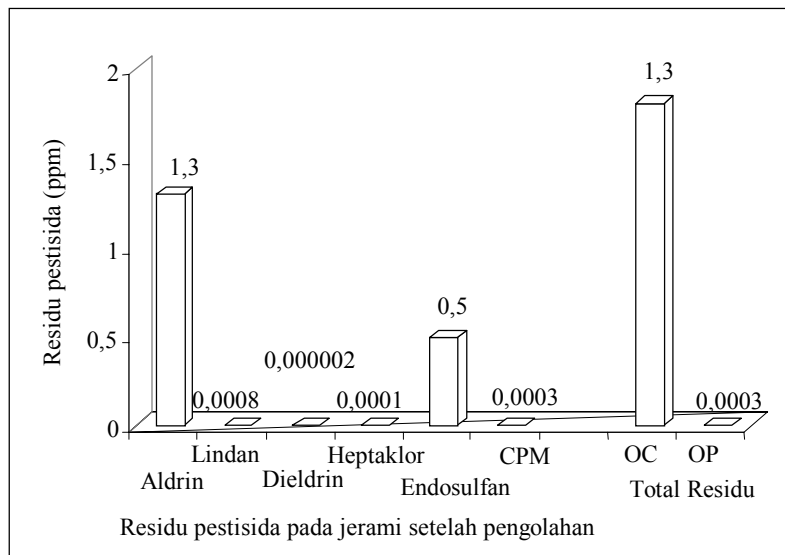
Analisis bahan pakan (jerami dan konsentrat) menunjukkan bahwa residu dari kedua golongan pestisida (OC dan OP) terdeteksi dari jerami padi baik yang telah mengalami pengolahan maupun belum difermentasi (Gambar 6 dan 7). Residu pestisida golongan OC terlihat lebih tinggi dibandingkan dengan residu pestisida golongan OP, baik pada jerami padi yang belum diolah maupun yang telah mengalami pengolahan yaitu 14,41 vs 2,84 ppm (belum diolah) untuk OC dan 1,80 vs 0,0003 ppm (diolah) untuk OP. Jenis residu pestisida golongan OC yang terdeteksi adalah aldrin, lindan, dieldrin dan endosulfan, sedangkan OP adalah klorpirifos metil. Berdasarkan nilai batas aman residu yang dianjurkan oleh BARTIK dan PIŠCAK (1981) yaitu 3 ppb (OP) dan 20 ppb (OC), maka pakan jerami tersebut baik yang diolah maupun belum telah melampaui batas aman residu tersebut. Sementara itu total residu pestisida golongan OP hanya mencapai 0,0003 ppm lebih rendah dari batas aman yang dianjurkan oleh BARTIK dan PIŠCAK (1981). Rendahnya pestisida golongan OP pada pakan tersebut disebabkan karena sifatnya yang mudah terdegradasi melalui pemanasan, pengeringan dan penguapan. Namun demikian, residu golongan OP tersebut masih terdeteksi pada pakan jerami padi yang diberikan pada sapi PO. Toksisitas pestisida golongan OP pada sapi tersebut terlihat berlangsung secara kronik. Oleh sebab itu, golongan OP ini memungkinkan untuk berperan dalam timbulnya gangguan syaraf dan kerusakan bola mata pada sapi potong PO.



Gambar 5. Rataan residu pestisida pada serum sapi Peranakan Ongole



**Gambar 6.** Residu pestisida pada jerami sebelum pengolahan (fermentasi)



**Gambar 7.** Residu pestisida pada jerami setelah pengolahan (fermentasi)

Sehubungan dengan gejala kekejangan dan kelumpuhan yang dialami oleh beberapa ekor sapi pengamatan, maka serum sapi dianalisis terhadap kandungan kalsium dan magnesium. Perubahan kandungan mineral tersebut merupakan indikator timbulnya gejala klinis tersebut. Sampel darah dikoleksi sebanyak dua kali dengan interval waktu selama 20 hari. Tabel 3 menunjukkan bahwa kandungan kedua mikromineral dalam serum pada hari ke-1 (H-1) terlihat sedikit mengalami penurunan, namun dalam interval 20 hari (H-20) terjadi sedikit peningkatan kandungan total mikromineral tersebut meskipun masih dalam tingkat yang rendah. Analisis kandungan magnesium dan kalsium dalam serum sapi ditujukan untuk mengetahui

penyebab kekejangan (gangguan syaraf) yang dialami oleh beberapa ekor sapi di Sukamandi. Dari 6 ekor sapi yang dianalisis terhadap kandungan kedua mikromineral tersebut terlihat bahwa sapi PO mengalami hypomagnesemia dan hypokalsemia secara bersamaan. SEAWRIGHT (1989) melaporkan bahwa rendahnya kandungan kedua mikromineral di dalam tubuh hewan dapat menimbulkan kekejangan, kehilangan bobot badan dan pembengkakan mandibula secara simetris. Gejala klinis demikian juga dijumpai pada sapi PO di Sukamandi, sehingga kedua mikromineral ini dapat menjadi salah satu faktor timbulnya kekejangan pada sapi tersebut.



**Tabel 3.** Kandungan kalsium (Ca) dan magnesium (Mg) pada serum sapi potong Ongole di Sukamandi

| Kode sapi | Kandungan Ca (ppm) |       | Kandungan Mg (ppm) |      |
|-----------|--------------------|-------|--------------------|------|
|           | H-1                | H-20  | H-1                | H-20 |
| 4991      | 82                 | 74,5  | 35                 | 41   |
| 4908      | 111,5              | 101,5 | 23                 | 22   |
| 4807      | 82                 | 95    | 19                 | 19   |
| 4914      | 84,5               | 108   | 21                 | 22   |
| 4912      | 100                | 108   | 24                 | 23   |
| 4890      | 88                 | 100   | 17                 | 23   |
| Rata-rata | 91,3               | 97,8  | 23,17              | 25   |

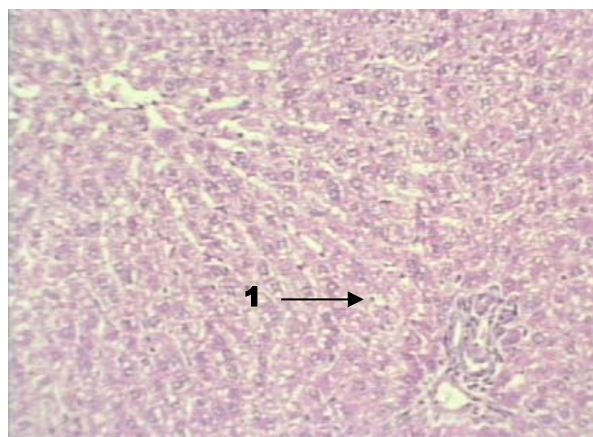
**Uji biologis jerami tercemar pestisida pada tikus putih**

Hasil uji biologis menunjukkan bahwa pemberian pakan jerami padi yang terkontaminasi oleh pestisida menimbulkan hambatan pertumbuhan selama 6 minggu berturut-turut dan pertumbuhan bobot hidup terlihat mulai meningkat setelah pergantian pakan jerami dengan pakan normal pada minggu ke-6. Keadaan yang sama juga dijumpai pada dua ekor sapi yang mengalami kebutaan setelah pakan jerami diganti dengan rumput normal, dimana gangguan mata tidak ditemukan kembali setelah 7 hari pergantian pakan. Sementara itu, pada kelompok kontrol tidak menunjukkan gejala klinis. Kelainan-kelainan akibat keracunan hanya dapat

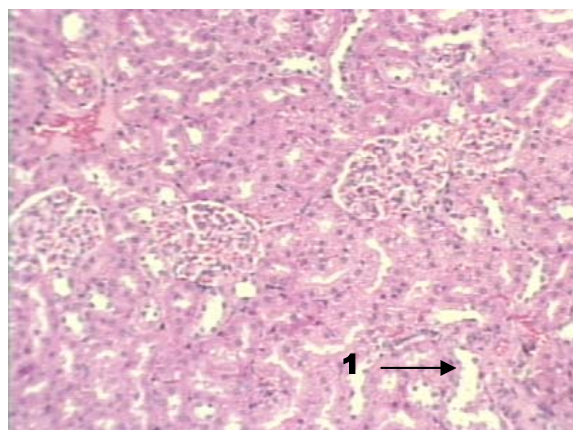
terlihat secara patologis dan histopatologis. Tikus terlihat sehat dengan pertambahan bobot normal tanpa kelainan klinis.

Kelompok tikus yang diberi pakan jerami tercemar pestisida selama 6 minggu tidak menunjukkan gejala klinis yang menciri terhadap keracunan pestisida selain kekurusan, kyposis, bulu kusam dan lemah. Kerusakan mata mulai terjadi pada minggu ke-6 setelah mengkonsumsi jerami tercemar secara *ad libitum* berupa warna putih pada bola mata. Perubahan warna putih mata menghilang 3 hari setelah penghentian pemberian pakan tercemar. Perubahan makroskopis terlihat pada organ otak berupa hiperemia ringan dan bintik putih pada bola mata. Perubahan mikroskopis meliputi nekrosis midzonal sel hati dan proliferasi sel saluran empedu jaringan hati, fokal tubular nekrosis pada ginjal, vakuolisasi otak, dan dilatasi lapisan submukosa kelopak mata (Gambar 8, 9, 10 dan 11).

Gejala klinis pada tikus meliputi sempoyongan, kekurusan, kerusakan mata dan warna putih pada kornea mata. Secara makroskopis terlihat kerusakan organ hati (nekrosis, mottling permukaan jaringan dan keputihan), ginjal (keputihan), limpa (membengkak) serta otak (hiperemia). Secara mikroskopis terjadi hemoragi, nekrosis centrolobular dan fokal nekrosis koagulatif pada hati, fokal nekrosis, hemoragi, vakuolisasi, nekrosis sel neuron, kromatolisis dan nukleolisis pada jaringan otak; dan nekrosis lapisan otot, hemoragi dan infiltrasi sel eosinofil pada bola mata.

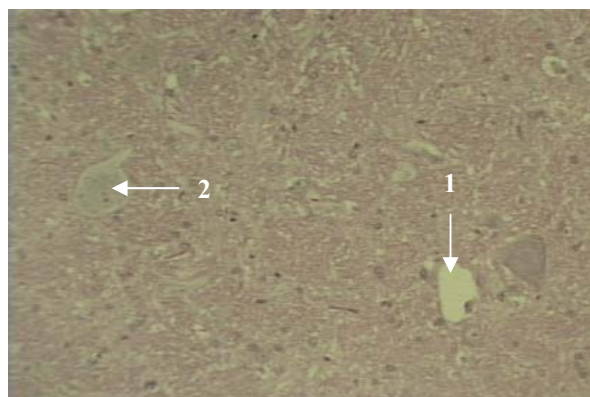


**Gambar 8.** Perubahan mikroskopis pada hati tikus yang diberi pakan jerami terkontaminasi (1= nekrosis midzonal)

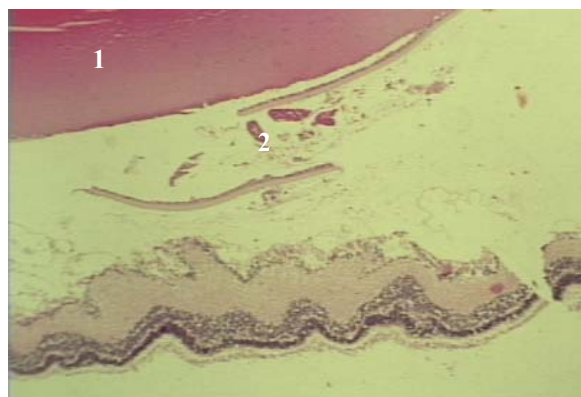


**Gambar 9.** Perubahan mikroskopis pada ginjal tikus yang diberi pakan jerami terkontaminasi (1=dilatasi tubulus proksimalis)





**Gambar 10.** Perubahan mikroskopis pada otak tikus yang diberi pakan jerami terkontaminasi (1= vakuolisasi; 2= nekrosis neuronal)



**Gambar 11.** Perubahan mikroskopis pada mata tikus yang diberi pakan jerami terkontaminasi (1= bola mata; 2= nekrosis bola mata)

### KESIMPULAN

Hasil penelitian ini menunjukkan bahwa pencemaran pestisida golongan organofosfat pada jerami sebagai pakan ternak merupakan penyebab timbulnya gangguan syaraf dan kelainan mata pada sapi PO di Sukamandi.

### UCAPAN TERIMA KASIH

Ucapan terima kasih disampaikan kepada Dr. Kusumo Diwyanto (Kepala Pusat Penelitian dan Pengembangan Peternakan), Dr. Andi Djajanegara (Balitnak), Ir. Atien Priyanti, MSc (Puslitbang Peternakan) dan Ir. Suharto, MS (Lembah Hijau, Solo). atas diizinkan penggunaannya hewan untuk pengamatan lapangan dan fasilitas lainnya untuk melakukan penelitian ini.

### DAFTAR PUSTAKA

- BARTIK, M. and A. PIŠČAK. 1981. *Veterinary Toxicology*. Elsevier Scientific Publishing Co. Amsterdam.
- BURSE, V.W., S.L. HEAD, M.P. KORVER, P.C. MCCLURE and J.F. DONAHUE. 1990. Determination of selected organochlorine and polychlorinated biphenyls in human serum. *J. Anal. Toxicol.* 14: 137–142.
- CASANOVA, J.A. 1996. Use of solid phase extraction disks for analysis of moderately polar and nonpolar in high moisture foods. *J. AOAC Intern.* 79: 936-940.
- CORRIGAN, P.J. and P. SENEVIRATNA. 1990. Occurrence of organochlorine residues in Australian meat. *Aust. Vet. J.* 67: 56–58.
- IBRAHIM, A.M., A.A. RAGUB, M.A. MORSEY, M.M. HEWEDI and C.J. SMITH. 1994. Application of an aldrin and dieldrin ELISA to the detection of pesticides in eggs. *Food Agric. Immunol.* 6: 39–44.
- INDRANINGSIH. 1988. Pengenalan keracunan pestisida golongan organofosfat pada ruminansia. Pros. Seminar Nasional Peternakan dan Veteriner jilid I. Bogor 18-19 Nopember 1997. Pusat Penelitian dan Pengembangan Peternakan. Bogor. hlm. 104-109.
- INDRANINGSIH, R. MARYAM, R. MILTON and R.B. MARSHALL. 1988. Organochlorine pesticide residues in bird eggs. *Penyakit Hewan XX* (36): 98–100.
- INDRANINGSIH, C.S. MCSWEENEY, S. BAHRI dan YUNINGSIH. 1990. Residu endosulfan pada tanah bekas tanam kedelai dan limbah pertaniannya serta kemungkinan pengaruhnya pada ternak. *Penyakit Hewan XXII* (40): 133–137.
- KAHUNYO, J.M., C.K. MAITAI and A. FROSLIE. 2001. Organochlorine pesticide residues in chicken fat: a survey. *Environ. Sci. Technol.* 35: 1989–1995.
- KARAMA, A.S. 2003. Mengembangkan pertanian organik di Indonesia. Dalam Kumpulan Makalah Seminar Minimalisasi Residu Pestisida untuk Keamanan Pangan. Bogor, 15 Oktober 2003. Balai Penelitian Veteriner. Bogor. hlm. 1–8.
- MAITHO, T. 1992. A study of pesticide residues in bovine fat from Kenya. *Zimbabwe Vet. J.* 23(2): 67–71.
- MATSUMURA, F. 1973. Degradation of pesticides residues in the environment. In: *Environmental Pollution by Pesticides*. C.A. EDWARD (Ed). Plenum Press, London. p. 494.
- NEUMANN, C.B. 1988. The occurrence and variation of organochlorine pesticide residues detected in Australian livestock at slaughter. *Acta Vet. Scan.* 84: 299–302.
- NTOW, W.J. 2003. Organochlorine pesticides in water, sediment, crops, and human fluids in a farming community in Ghana. *Food Addit. Contam.* 20(3): 270–275.
- OSWEILLER, G.G., T.L. CARSON, W.B. BUCK and G.A. VANGELDER. 1985. *Clinical and Diagnostic Veterinary*

- Toxicology. 3<sup>rd</sup> Ed. Kendall/Hunt Publishing Company, Dubuque, Iowa. pp. 107–120.
- SABRANI, M. dan A.R. SETIOKO. 1983. Itik gembala dan masalahnya di daerah persawahan di pedesaan. *Poult. Indones.* hlm. 45-47.
- SEAWRIGHT, A.A. 1989. Animal Health in Australia. *Chem. Plant Poisons.* 2: 211–216.
- SOEJITNO, J. 2002. Pesticide residues on food crops and vegetables in Indonesia. *J. Litbang Pertanian.* 21(4): 124–132.
- SUDIBYO, A., E.D. SETIAWAN dan A. PRIADI. 1995. Brucellosis pada sapi. *Dalam* Petunjuk Teknis Penyakit Hewan. DARMINTO, S. BAHRI, BERIAJAYA, S. PARTOUTOMO dan Y. SANI (Eds.). Balai Penelitian Veteriner. hlm. 8–12.
- WILLETT, L.B., A.F. O'DONNELL, H.I. DURST and M.M. KURSZ. 1993. Mechanisms of movement of organochlorine pesticides from soils to cows via forages. *J. Dairy Sci.* 76: 1635–1644.
- YUNINGSIH dan R. DAMAYANTI. 1994. Gambaran patologis keracunan insektisida organofosfat pada ayam. *Penyakit Hewan* 26(47): 53–56.