

POTENSI *Jatropha Multifida* TERHADAP EPITELISASI PADA ULKUS TRAUMATIKUS ORAL MUCOSA

Sahrah*¹, I Ketut Sudiana², Jusak Nugraha³

¹Prodi S2 Imunologi Sekolah Pascasarjana Universitas Airlangga Surabaya

²Departemen Patologi Anatomi, Fakultas Kedokteran, Universitas Airlangga Surabaya

³Departemen Patologi Klinik, Fakultas Kedokteran, Universitas Airlangga Surabaya

Email: *z4r4ni4@gmail.com

Abstrak

Penggunaan senyawa obat baru dari bahan alam sudah mulai banyak ditemukan untuk mengobati luka/ulkus. Salah satu yang biasa digunakan dimasyarakat adalah tanaman *Jatropha multifida*, dengan kandungan aktif flavonoid, saponin, tanin, diterpenoid, leucoanthocyanes yang berperan dalam penyembuhan luka/ulkus. Penelitian ini dilakukan untuk menganalisis potensi ekstrak gel *Jatropha multifida* terhadap epitelisasi pada proses penyembuhan ulkus traumatikus yang seringkali terjadi di masyarakat. Subyek penelitian adalah 24 ekor tikus wistar yang terdiri dari kelompok K0 (CMC-Na), P1 (JM 2,5%); P2 (JM5%), P3(JM10%) selama 5 hari. Subyek dilukai dengan menggunakan burnisher yang dipanaskan kemudian ekstrak *J.Multifida* diberikan secara topical 2 kali sehari selama 5 hari, kemudian subyek dikorbankan dan dibiopsi incise pada hari ke-5. Untuk melihat epitelisasinya dilakukan pembuatan preparat dengan pengecatan Hematoxylin Eosin. Hasil: Terdapat perbedaan panjang epitelisasi secara signifikan pada hari ke-5 di K0 (54,32), P1(133,21), P2(116,73), P3(376,87). Kesimpulan: ada perbedaan bermakna antara kelompok kontrol, P1 dan P2 dengan P3. Ekstrak etanol gel *Jatropha multifida* 10% yang paling efektif terhadap epitelisasi ulkus traumatikus oral mucosa tikus wistar.

Kata kunci : Ulkus traumatikus, *Jatropha multifida*, Epitelisasi

Abstract

The use of new drug compounds from natural materials are beginning to be found to treat sores / ulcers. One commonly used in the community is a plant *Jatropha multifida*, the active ingredient flavonoids, saponins, tannins, diterpenoid, leucoanthocyanes that contribute to the healing wound / ulcer. This study was conducted to analyze the potential of *Jatropha multifida* gel extract of the epithelialization in traumatikus ulcer healing process that often occurs in the community. Subjects were 24 male Wistar rats which consists of a group K0 (CMC-Na), P1 (JM 2.5%); P2 (JM5%), P3 (JM10%) for 5 days. Subjects were injured by using a heated burnisher *J.Multifida* then extract topically administered 2 times daily for 5 days, then the subjects were sacrificed and incision biopsied on day 5. To see epithelialization be making preparations with Hematoxylin eosin staining. Results: There were significant differences in long-epithelialization on day 5 in K0 (54.32), P1 (133.21), P2 (116.73), P3 (376.87). Conclusion: There were significant differences between the control group, P1 and P2 to P3. Ethanol extracts of *Jatropha multifida* 10% gel is most effective against oral mucosa epithelialization of ulcers traumatikus Wistar rats.

Keywords: Traumaticus ulcers, *Jatropha multifida*, Epitelitation

1. PENDAHULUAN

Ulkus traumatikus adalah lesi pada mukosa rongga mulut yang masih sering terjadi di masyarakat yang disebabkan karena trauma mekanis, kimia, thermal, dll. Prevalensi terjadinya ulkus dirongga mulut sekitar 83,6% (DeLong L, *et al.*, 2008). Hal ini menyebabkan rasa nyeri, kesulitan untuk berbicara dan makan. Gambaran Ulkus Traumatikus sangatlah khas, yang berbentuk tidak teratur. Biasanya ulkus sedikit oval dan cekung. Awal ketika terkena trauma dijumpai eritema diperifer dan ditengahnya berwarna putih kekuningan, disertai dengan rasa nyeri. Ulkus traumatikus yang kronis bisa tanpa disertai nyeri dan dasar induratif dan tepi yang meninggi, sehingga ulkus tersebut bisa dibedakan dengan *Squamous Cell Carcinoma* (SCC) (Long, 2008). Kebanyakan orang sering menganggap ulkus traumatikus akan sembuh dengan sendirinya, padahal ulkus traumatikus yang lama penyembuhannya dapat menjadi ulkus yang kronis. Oleh sebagian orang terapi yang biasa dilakukan adalah dengan menggunakan kortikosteroid topical ataupun obat kumur yang mengandung antiseptic misalnya klorheksidin yang penggunaan lama akan menyebabkan perubahan warna pada gigi (Hermanegara NA, 2014).

Penemuan berbagai senyawa obat baru dari bahan alam semakin memperjelas peran penting senyawa aktif tanaman sebagai sumber bahan baku obat. Salah satu tanaman obat di Indonesia yang digunakan untuk mengobati luka adalah tanaman jarak tintir (*Jatropha multifida* Linn). Berdasarkan pengalaman empiris, tanaman ini dapat digunakan sebagai obat tradisional untuk obat luar seperti luka baru dan untuk mengobati berbagai jenis infeksi dengan langsung mengoleskan getah *Jatropha multifida* Linn pada luka tersebut (Hariana, 2006). Getah dan daunnya juga digunakan untuk menyembuhkan infeksi pada lidah bayi (Adesola A, Adetunji O, 2007). Berdasarkan studi literature didapatkan bahwa metabolit sekunder dari daun, akar, biji dan batang

Jatropha multifida L mengandung alkaloid, tanin, flavonoid, saponin dan fenol dan kandungan tertinggi ada di daun (Nwokocha *et al.*, 2011). Penggunaan *Jatropha multifida* pada ulkus traumatikus masih belum banyak diteliti, oleh karena itu pada penelitian ini bertujuan menganalisis potensi *Jatropha multifida* terhadap epitelisasi pada proses penyembuhan ulkus traumatikus mukosa mulut tikus wistar.

2. METODE PENELITIAN

Penelitian yang dilakukan merupakan penelitian eksperimental murni laboratorium dengan rancangan penelitian post test only control. Sampel yang digunakan dalam penelitian ini adalah 24 ekor tikus wistar jantan dengan dasar pertimbangan tidak terpengaruh oleh faktor hormonal. Tikus wistar memiliki metabolisme yang hampir sama dengan manusia sehingga sering digunakan untuk penelitian. Teknik pengambilan sampel dilakukan dengan cara alokasi random. Penelitian ini dibagi menjadi 4 kelompok yaitu kelompok K0 (kelompok dengan perlakuan ulkus traumatikus yang diberi pakan standart, aquadest dan CMC-Na secara topical), P1 (perlakuan ulkus traumatikus yang diberi pakan standart, aquadest dan ekstrak gel *Jatropha multifida* 2,5%), P2 (perlakuan ulkus traumatikus yang diberi pakan standart, aquadest dan ekstrak gel *Jatropha multifida* 5%), P3 (perlakuan ulkus traumatikus yang diberi pakan standart, aquadest dan ekstrak gel *Jatropha multifida* 10%). Masing-masing kelompok terdiri dari 6 ekor tikus wistar.

Alat yang digunakan dalam penelitian ini adalah perlengkapan perawatan tikus putih (kandang dan pakan standart), burnisher yang sudah dimodifikasi, pinset chirurgis, bejana maserasi, gelas ukur, gunting bedah, mikroskop, cotton buds, burner, handsocon, pot untuk specimen mukosa labial. Bahan yang digunakan dalam penelitian ini adalah tanaman *Jatropha multifida* yang diperoleh dari Kediri, aquadest, CMC-Na,

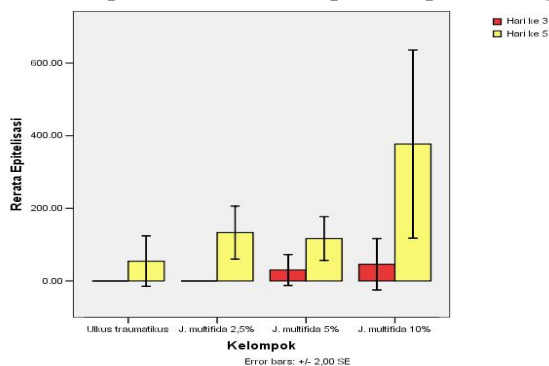
alkohol, buffer formalin 10%, bahan untuk pengecatan Hematoxylin eosin.

Setelah tikus wistar diadaptasi selama 1 minggu, dilakukan pembagian kelompok secara random. Sebelum mendapat perlakuan semua tikus di anastesi terlebih dahulu dengan menggunakan ketamin agar hewan coba tidak mengalami rasa sakit pada saat pembuatan ulkus. Pembuatan ulkus dilakukan dengan menggunakan *burnisher* yang sudah dimodifikasi sehingga bisa didapatkan ulkus traumatikus yang homogen. Alat tersebut kemudian dipanaskan 1 menit dan di sentuhkan ke mukosa labial bawah tikus wisstar selama 1 detik. Ulkus akan terbentuk 2-3 hari. Pemberian obat ekstrak *Jatropha multifida* dilakukan pada hari ke-3 Setelah ulkus terbentuk dengan gambaran klinis eritema diperifer dan ditengahnya berwarna putih kekuningan. Setiap kelompok diberikan terapi 2 kali sehari secara topical dengan menggunakan *cutton bud* hingga hari ke-5. Pada hari ke-6 semua kelompok dikorbankan kemudian dibiopsi *incise*, kemudian diletakkan pada kertas saring yang sudah dibentuk agar jaringan mukosa bibir tikus wistar tidak terlipat ketika direndam buffer formalin 10%. Pewarnaan yang dilakukan adalah pengecatan *Hemotoxylin eosin* kemudian diukur panjang epitelisasi pada setiap kelompok dengan menggunakan mikroskop.

3. HASIL DAN PEMBAHASAN

3.1 Hasil Penelitian

Dari hasil perhitungan panjang epitelisasi masing-masing kelompok didapatkan rerata panjang epitelisasi pada kelompok hari ke-5 dengan ekstrak *J. Multifida* 10% paling tinggi dibandingkan yang lain. sedangkan pada hari ke-3 pada setiap kelompok belum terlihat proses epitelisasinya.



Gambar 1. Distribusi dan rerata panjang epitelisasi

Tabel 1. Hasil Uji Normalitas

Kelompok	Epitelisasi	
	Hari ke-3	Hari ke-5
K0 (kontrol)	-	0,279
P1 (JM 2,5%)	-	0,869
P2 (JM 5%)	0,331	0,976
P3 (JM 10%)	0,388	0,645

Hasil *kolmogrov-smirnov test* seperti pada tabel diatas menunjukkan bahwa panjang epitelisasi pada ulkus traumatikus dari tiap kelompok yang diuji adalah berdistribusi normal. Hal ini terlihat dari besarnya nilai P dari tiap kelompok $> 0,05$.

Tabel 5.3 Hasil uji beda variabel epitelisasi

Kelompok	Epitelisasi Hari ke-3	Epitelisasi Hari ke-5	Harga p (uji t 2)
K0	0	54,32 ± 85,13 ^a	0,140
P1	0	133,21 ± 89,09 ^a	0,002
P2	30,42 ± 52,16	116,73 ± 73,67 ^a	0,041
P3	45,96 ± 86,58	376,87 ± 317,523 ^b	0,034
P (Anova)	0,206	0,023	

Keterangan: Berbeda huruf superskrip menunjukkan adanya perbedaan bermakna menggunakan uji komparasi berganda LSD (harga p $< 0,05$)

Dari hasil data epitelisasi diatas menunjukan bahwa pada hari ke-3 tidak ada perbedaan panjang epitelisasi yang signifikan. Pada hari ke-5 tidak ada perbedaan signifikan antar kelompok K0(kontrol) dengan P1,P2 dan P3. Sedangkan antara kelompok K0 (kontrol), P1, P2 dengan P3 terdapat perbedaan signifikan, hal ini berarti panjang epitelisasi meningkat signifikan pada kelompok P3 (JM 10%).

3.2 Pembahasan

Hasil analisa data untuk panjang epitelisasi pada hari ke-3 untuk semua kelompok tidak terdapat perbedaan yang signifikan karena proses epitelisasi baru berlangsung 5-10 hari pada luka superfisial atau beberapa bulan tergantung ukuran defek, suplai nutrient, jumlah sel basal yang tersisa dan kondisi sekitar luka. Epitelisasi merupakan bagian dari fase proliferasi, Sel pertama yang melekat pada membran basal dimana sel basal ini akan menyebrangi luka dan sel epitel di atasnya. Seperti halnya keratinosit yang terus migrasi, maka sel epitel baru harus dibentuk pada tepi luka untuk ditempatkan pada daerah luka. *Growthfactor* (GF) terstimulasi oleh integrin dan *Matrix Metalloproteinase* (MMP) yang akan menyebabkan sel berproliferasi mulai dari tepi luka. *Growth factor* tersebut dikeluarkan selama peradangan dan membantu tahap proliferasi, yang biasanya berlangsung antara 4 dan 21 hari setelah luka terjadi.

Sedangkan dari hasil data epitelisasi pada hari ke-5 menunjukkan bahwa panjang epitelisasi berbeda signifikan pada kelompok P3 (*J.Multifida* 10%) dibandingkan dengan kelompok kontrol, P1 dan P2. Berbagai kandungan yang terdapat dalam getah pohon *Jatropha multifida* L sebagai antiinflamasi adalah flavonoid. Sementara lektin berfungsi menstimulasi pertumbuhan sel kulit, sedangkan bahan aktif lain yang juga mempercepat penyembuhan luka adalah saponin.

Data uji beda antara kelompok epitelisasi pada hari ke-3 dengan hari ke-5 menunjukkan bahwa terjadi perbedaan signifikan antara kelompok P1 (JM 2,5%) hari ke-3 dengan hari ke-5, yang artinya pada hari ke-5 sudah terjadi epitelisasi. Kelompok P1 (JM 2,5%), P2 (JM 5%), P3 (JM 10%) hari ke-3 dengan hari ke-5 terjadi perbedaan signifikan. Hal ini menunjukkan bahwa pemberian ekstrak *J.Multifida* pada ulkus traumatikus akan tampak epitelisasi pada hari ke-5, hal ini sesuai dengan teori bahwa pada fase proliferasi yang terjadi sekitara hari keempat hingga hari ke-21 tergantung dari ukuran luka. Pada fase proliferasi ini

pembentukan jaringan epitel dan pembuluh darah baru merupakan hal utama yang mendasari proses penyembuhan selanjutnya yaitu remodeling. Selama tahap ini fibroblast akan dirangsang oleh growth factor untuk memperbaiki situs luka dan menghasilkan komponen *matriks ekstraseluler (ECM)*, seperti kolagen, elastin dan glikosaminoglikan, untuk membentuk jaringan granulasi. Fibroblast juga mensekresi FGF bersama dengan VEGF yang dihasilkan oleh trombosit dan neutrofil, bertindak sebagai faktor angiogenik untuk merangsang proliferasi sel endotel dan migrasi epitel, sehingga dapat meningkatkan vakularisasi di lokasi penyembuhan, fibroblast dan sel endotel bertindak untuk memperbaiki jaringan dari dasar luka, keratinosit bekerja pada margin luka dan proliferasi yang akan mempertahankan epitelisasi pada permukaan (Johnstone, 2005).

4. KESIMPULAN DAN SARAN

Ekstrak *Jatropha multifida* 10% memiliki potensi terhadap epitelisasi pada proses penyembuhan ulkus traumatikus mukosa rongga mulut. Ekstrak gel *Jatropha multifida* 2,5% dan 5% tidak memiliki pengaruh yang lebih baik dari 10%. Untuk penelitian lebih lanjut diharapkan untuk menganalisa potensi ekstrak *Jatropha multifida* terhadap *MatrixMetalloProteinnase* (MMP) pada proses healing.

DAFTAR PUSTAKA

- Adesola A, Adetunji O., 2007. Tersedia dalam jurnal Ekstraksi zat aktif antimikroba dari tanaman yodium (*Jatropha Multifida* Linn) sebagai bahan baku alternatif antibiotic alami oleh Sari FM&Sari SM. hal:1.
- Aiyelaagbe., 2008. The Antimicrobial Activity of *Jatropha Multifida* Extract and Chromatographic Fractions Against Sexually Transmitted Infections. *J.Med, Sci.*, 8(2): 143-147

- Delong L, et al. 2008. *General and Oral Pathology for The Dental Higienist*. Philadelphia, US: Lippincott Williams & Wilkins. P. 297-295
- Hermanegara NA., 2014. “Perbedaan perubahan warna akibat perendaman obat kumur Cholorhexidine Gluconate 0,2% antara resin komposit konvensional, hybrid dan nanofil.” *Naskah publikasi pada jurnal ilmiah Fakultas Kedokteran Gigi Universitas Muhammadiyah Surakarta.hal:6*
- Kosasi S, Van Der Sluis WG, Boelen R, Hart LA, Labadie RP., 1989. *FEBS Letters*, 256: 91-96
- Long M., 2008.Mouth Ulcer.Available from http://www.betterhealth.vic.gov.au/bhvc2/articles.nsf/pages/Mouth_Ulcers.a ccessed on may, 12 2012
- Nwokocha, Blessing A, Agbagwa IO and Okoli BE., 2011. “Comparative Phytochemical Screening of *Jatropha L.* Species in the Niger Delta Research. *Journal of Phytochemistry*. 5(2): 107-114