

Rehabilitasi Ptisis Bulbi : Case Series

***Suliaty P Amir**

ABSTRAK

Ptisis bulbi merupakan suatu keadaan dimana bola mata mengecil, tidak bisa melihat dan bola mata tidak berfungsi lagi. Keadaan ini mengganggu penderita karena estetika yang kurang baik membuat penderita tidak percaya diri. Penyebab terbanyak dari ptisis bulbi adalah peradangan non infeksi (28%), yang menyebabkan gangguan produksi humour aquous terjadilah hipotoni atau penurunan tekanan intra okuler sehingga nutrisi untuk jaringan mata berkurang. Operasi eviserasi dengan dermatofat graft disertai pemasangan protesa membantu merehabilitasi bola mata dan memperbaiki simetris wajah dan penampilan dari pasien ptisis bulbi. Rehabilitasi pasien ptisis bulbi memerlukan pendekatan multidisipliner melibatkan oftalmologi, medah plastik dan prostodentis.

Kata Kunci : Ptisis bulbi, Eviserasi, Dermatomfat Graft

PENDAHULUAN

Ptisis bulbi merupakan suatu keadaan dimana bola mata mengecil, tidak bisa melihat, atau keadaan tidak berfungsinya mata. Ptisis bulbi terjadi sebagai suatu kondisi atau keadaan akhir (*end-stage*) dari penyakit mata yang berat ditandai dengan perlunakan dari bola mata dengan atropi dan disorganisasi dari struktur bola mata. Semua keadaan dengan atropi dan sikatrik pada mata yang menyebabkan disorganisasi dari struktur intraokular merupakan ptisis bulbi.^{1,2}

Kecantikan terletak pada mata, oleh karena itu pasien ptisis bulbi bukan hanya kehilangan indra penglihatan ia juga kehilangan kecantikan dan daya tarik dari wajahnya. Mata merupakan bagian dari wajah yang pertama kali dilihat sehingga pada saat bertemu matalah yang pertama kali berbicara dari pada kata-kata.

Ptisis bulbi dapat disebabkan oleh faktor kongenital atau didapat seperti trauma, tumor, “painful blind eye” yang menyebabkan cacat secara estetik yang secara signifikan mempengaruhi kondisi fisik seseorang, emosional, psikologi maupun sosial. Sebagian besar pasien mengalami stress dikarenakan kecacatan mata sehingga minder dalam pergaulan sosial

akhirnya mereka terpisah dari masyarakat yang akhirnya berdampak pada kualitas hidupnya. Oleh karena itu penanganan pada ptisis bulbi harus segera dilakukan untuk meningkatkan psikologikal emosi, memperbaiki fisik dan meningkatkan kehidupan sosialnya.

Prevalensi penderita ptisis bulbi pada senter-senter penanganan mata di Makassar cukup tinggi, mereka berasal dari berbagai daerah di sulawesi selatan maupun dari Indonesia bagian timur. Usia mereka bervariasi tetapi yang terbanyak datang adalah pada usia remaja dimana saat itu mereka sangat memerlukan penampilan wajah, misalnya pembuatan pasfoto untuk ijazah atau Kartu Tanda Penduduk. Selama tahun 2016 jumlah pasien yang kami tangani sebanyak 14 orang, 10 orang diantaranya adalah usia remaja.

Etiologi dari ptisis bulbi sangat beragam tergantung dari penyebab kerusakan mata. Pada umumnya, ptisis bulbi paling banyak disebabkan oleh peradangan non infeksi berupa trauma mata. Penyebab terbanyak berikutnya adalah infeksi mata dan tindakan atau prosedur operasi mata. Perlangsungan ptisis bulbi cukup lama setelah penyebab terjadi. Penelitian menemukan kondisi ptisis bulbi terjadi setelah 2,9 tahun atau lebih. Pada uveitis atau peradangan uvea, ptisis bulbi terjadi \pm setelah 7,2 tahun, pada trauma mata \pm 4,3 tahun atau lebih, dan pada infeksi mata terjadi \pm setelah 12 tahun. Pada penelitian yang sama, penyebab terbanyak adalah peradangan non infeksi (28%), infeksi (23%), trauma benda tajam (17%), trauma benda tumpul (9%), post tindakan pembedahan atau operasi (9%). 错误!未定义书签。

Terapi yang bisa diberikan pada kondisi ini adalah terapi yang bersifat suportif dan paliatif karena kondisi ini bersifat permanen dan tidak akan ada perbaikan. Mata merupakan organ yang terbentuk paling pertama di daerah wajah. Penyebab kehilangan fungsi atau tidak kelainan bentuk dan anatomi dari mata dapat disebabkan karena defek kongenital, trauma yang berat, tumor, *painfull blind eye*, simpatetik oftalmia, dsb. Keadaan tersebut dapat menyebabkan kelainan fisik, stress emosional dan psikologis yang bermakna pada pasien. Sebagian pasien mengalami stres yang signifikan akibat disabilitas fungsi karena kehilangan kemampuan melihat dan reaksi sosial akibat kelainan yang nampak pada wajah pasien. Terapi penggantian bola mata yang rusak sebisanya diberikan secepat mungkin untuk perbaikan fisik dan psikologis pasien serta kehidupan sosial.⁵

A. Definisi Ptisis Bulbi

Merupakan suatu keadaan dengan gambaran klinis berupa perlunakan dari bola mata, penurunan tekanan intraokular dengan kornea yang tampak keruh dan rata serta tidak memiliki

fungsi untuk melihat. Ptisis bulbi juga didefinisikan sebagai suatu keadaan dimana bola mata mengecil, tidak bisa melihat, atau keadaan tidak berfungsinya mata. Kondisi ini merupakan kondisi akhir dari penyakit pada mata yang tidak dapat diperbaiki lagi^{1,2}.

Sinonim dari ptisis bulbi adalah atropi bulbi atau *shrunken eye*. Atropi bulbi sendiri terdiri dari 3 jenis :¹

a. Atropi bulbi tanpa penyusutan

Ukuran dan bentuk dari bola mata adalah normal, namun pada pemeriksaan dalam mata ditemukan kelainan seperti katarak, ablatis retina, sinekia dan atau membran siklitik.

b. Atropi bulbi dengan penyusutan

Bola mata lebih kecil dengan tekanan bola mata yang rendah (hipotoni), bagian bilik mata depan yang datar (flat), edema kornea dengan vaskularisasi, fibrosis dan keruh.

c. Atropi bulbi dengan disorganisasi struktur dalam mata (ptisis bulbi)

2/3 bagian dari bola mata memiliki ukuran yang normal dengan penebalan sklera, disorganisasi struktur bagian dalam mata, kalsifikasi kornea, lensa dan retina. Dapat ditemukan pendarahan spontan, inflamasi dan pembentukan tulang baru pada jaringan uvea karena kalsifikasi. Kondisi ini merupakan resiko terjadinya keganasan pada mata dan pada bagian mata ini, fungsi penglihatannya menurun.

B. Etiologi

Ptisis bulbi merupakan keadaan akhir dari sejumlah penyakit okular dengan penyebab yang bervariasi 错误!未定义书签。. Penyebab terbanyak adalah peradangan non infeksi (28%), infeksi (23%), trauma benda tajam (17%), trauma benda tumpul (9%), post tindakan pembedahan atau operasi (9%) 错误!未定义书签。.

C. Faktor Resiko

Faktor resiko yang penting dan berperan dalam terjadinya ptisis bulbi adalah :

1. Kelainan kongenital anatomi bola mata sejak lahir seperti mikrophthalmia, anophthalmia.
2. Kegagalan prosedur pembedahan seperti operasi katarak, glaukoma dan retina.
3. Trauma pada mata seperti penetrasi benda tajam, trauma tumpul, trauma kimia dan trauma suhu.
4. Infeksi dan inflamasi seperti keratitis, uveitis dan endoftalmitis.
5. Keganasan intraokular seperti melanoma koroidal, retinoblastoma.

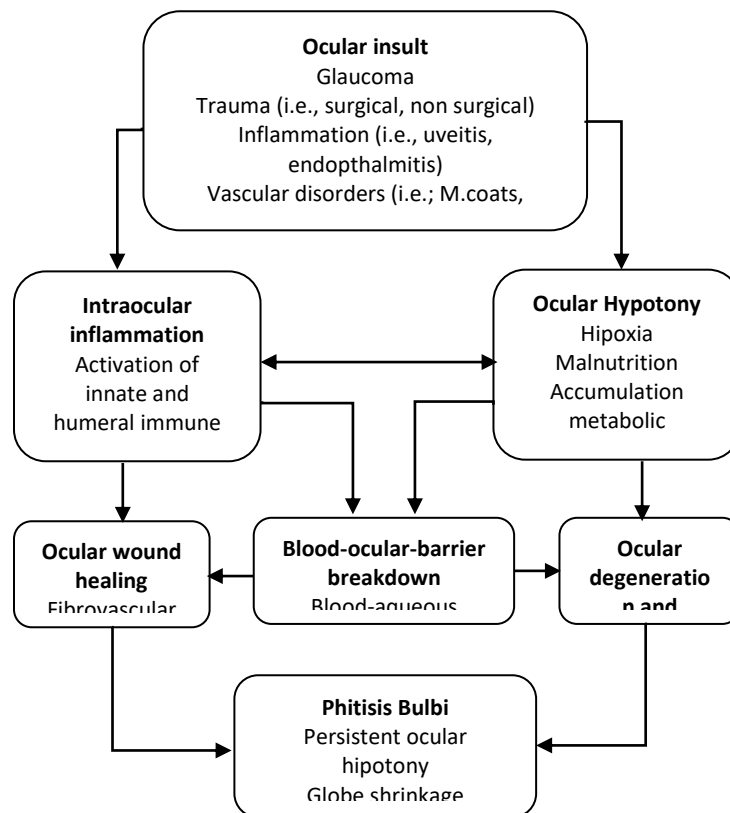
D. Patofisiologi

Hipotonia atau penurunan tekanan intraokular pada bola mata merupakan mekanisme yang paling umum yang terjadi pada ptisis bulbi. Akuos humor dihasilkan oleh sel epitel non pigmen dari korpus siliaris. Cairan ini tidak mengandung protein (*protein-free fluid*) yang menopang nutrisi struktur internal bola mata seperti lensa dan kornea. Tidak terdapatnya protein pada cairan ini disebabkan karena adanya *blood-aquos barrier* yang dibentuk oleh hubungan yang erat antara sel-sel epitel non pigmen dari korpus siliar sehingga tidak memungkinkan protein yang memiliki berat molekul besar untuk lewat pada saat proses pembentukan akuos humor terjadi.^{1,2}

Jumlah dan kualitas dan kejernihan dari cairan ini harus tetap sehingga tekanan intraokular terjaga dan fungsi penglihatan tidak terganggu. Korpus siliaris dan *blood-aquos barrier* harus dalam keadaan baik dan optimal untuk tujuan tersebut. Insufisiensi atau kekurangan cairan ini dapat terjadi ada keadaan kerusakan corpus siliaris karena tindakan pembedahan, trauma, robekan siliokoroidal, peningkatan pengeluaran akuos humor melalui uveoskleral atau disfungsi dari korpus siliar karena infeksi dan inflamasi berat. Semua kondisi ini dapat menyebabkan hipotoni pada bola mata⁵.

Hipotoni pada bola mata dapat bersifat reversibel atau sementara, namun pada kondisi hipotoni yang kronik dan progresif akan menyebabkan kerusakan pada struktur dalam mata berupa kekeruhan pada lensa, atropi atau penyusutan korneoskleral, dan atropi neuronal yang akan menjadi permanen. Akibat terhentinya pembentukan humour aquous, tekanan intra okuler mendekati 0 mmHg, sebagai akibat kornea menjadi terdistorsi (berubah) dan dapat berkembang menjadi jaringan parut dan lensa menjadi katarak. Keduanya terjadi akibat kurangnya nutrisi dari humour aquous yang akhirnya menyebabkan jaringan bola mata mengalami penyusutan dan kehilangan fungsi penglihatan yang sifatnya permanen, keadaan inilah yang menyebabkan ptisis bulbi.^{2,6}

Tekanan intraokular 6 mmHg tergolong dalam hipotoni namun gangguan penglihatan yang berat terjadi jika tekanan intraokular kurang dari 5 mmHg. Hipotoni sementara merupakan kondisi *self-limiting* atau akan membaik sendiri, namun jika disertai dengan kerusakan *blood-aquos barrier*, inflamasi hebat, edema dan infeksi maka hipotoni intraokular akan menetap. Mekanisme terjadinya ptisis bulbi dapat digambarkan,



E. Langkah-langkah Diagnosis Ptisis Bulbi

Anamnesis

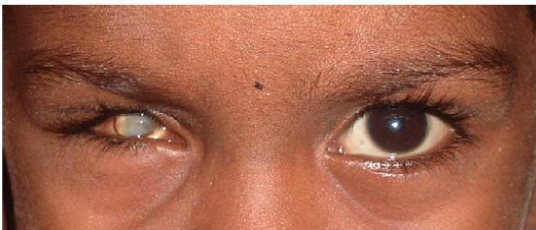Ptisis bulbi merupakan kondisi akhir atau *end stage* dari berbagai gangguan mata. Penting untuk menanyakan pasien mengenai berbagai keadaan yang termaksud dalam faktor resiko, misalnya riwayat trauma sebelumnya, sejak kapan mengalami gangguan penglihatan, ada tidaknya tanda-tanda infeksi seperti mata merah, berair, nyeri periorbita atau nyeri kepala yang hebat, silau, sulit membuka mata, riwayat penyakit sistemik dan metabolik seperti diabetes mellitus, sakit jantung, riwayat operasi atau pembedahan mata sebelumnya, penggunaan obat-obatan, dll.

Pemeriksaan Fisik

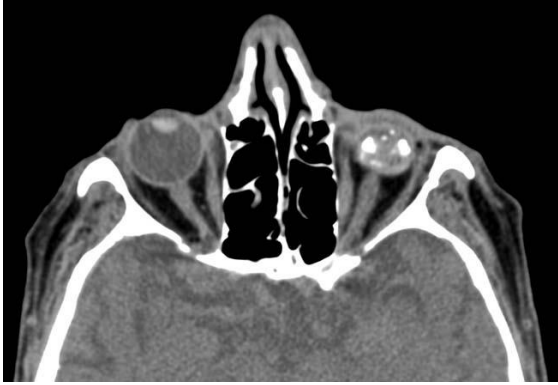Pemeriksaan pada mata dimulai dari inspeksi untuk melihat simetris atau tidak antara kedua bola mata, ukuran mata, tanda infeksi atau trauma, sikatrik, dsb. Pemeriksaan dengan palpasi juga penting untuk mendeteksi tekanan bola mata jika pemeriksaan tonometri tidak dapat dilakukan, deteksi nyeri tekan pada palpasi dan membandingkan mata kanan dan kiri. Pemeriksaan tajam penglihatan (visus) dapat dilakukan kecuali pada pasien dengan riwayat operasi eviserasi atau enukleasi sebelumnya. Pemeriksaan kamera anterior untuk melihat ada tidaknya hipopion, pemeriksaan lensa dan segmen posterior juga dapat dilakukan jika masih memungkinkan. Pada kondisi dimana penyusutan korneosklera sudah sangat jelas dengan kekeruhan kornea tidak diperlukan pemeriksaan di atas lagi.

Pemeriksaan Penunjang

Pemeriksaan penunjang yang dapat dilakukan pada pasien dengan curiga ptisis bulbi adalah USG, CT scan orbita, MRI orbita. Pemeriksaan darah lengkap, gula darah dan pemeriksaan lainnya yang dapat membantu mendeteksi penyakit lain sebagai penyebab dasar juga dapat dilakukan.



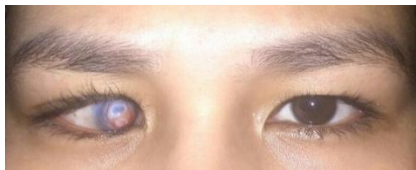Gambar 1. Ptisis bulbi pada mata kanan



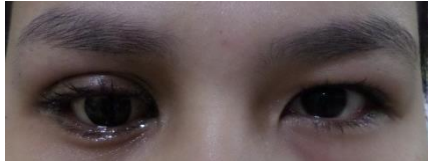Gambar 2. Foto CT-scan pasien dengan ptosis bulbi pada mata kanan

F. Laporan Kasus:

1. C, perempuan 24 tahun datang dengan keluhan mata kanan mengecil dan tidak dapat melihat. Segmen anterior bola mata sulit diidentifikasi. Gerakan bola mata masih ada meskipun terbatas. Riwayat bola mata tertusuk jarum pada saat penderita berumur 6 tahun. Saat ini tidak ada keluhan nyeri, rasa tidak nyaman maupun edem. Setelah dilakukan pemeriksaan oftalmologi di diagnose sebagai Ptosis Bulbi. Kemudian diputuskan untuk dilakukan perbaikan kosmetik dengan operasi Eviserasi dan Dermofat Graf (DFG).

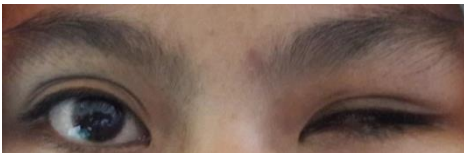

Sebelum Operasi

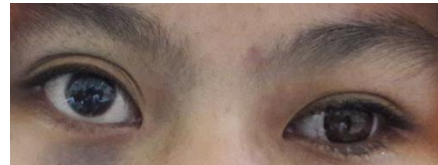

Setelah Operasi

2. perempuan 20 tahun datang dengan bola mata mengecil sejak 17 tahun lalu. Diawali dengan mata merah dan berair pada saat penderita menderita campak. Kornea atropi. Sikatrik bagian sentral, sekitarnya masih jernih nampak bilik mata depan dangkal, pupil dan lensa tidak nampak. Diputuskan untuk dilakukan perbaikan kosmetik dengan operasi Eviserasi dan Dermofat Graf (DFG).

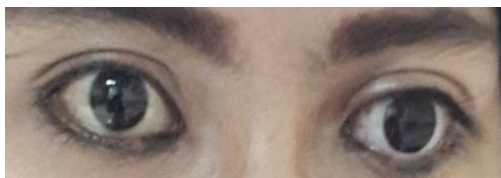

Sebelum Operasi



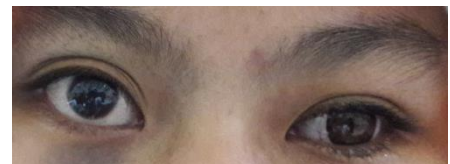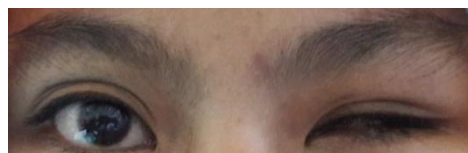
Setelah operasi

3. R, perempuan 24 tahun datang dengan bola mata mengecil akibat tertusuk jarum 15 tahun yang lalu. Segmen anterior bola mata nampak lekoma kornea, bilik mata depan dangkal, iris tertarik ke inferior, pupil sinekia, lensa tidak nampak. Rencana akan dilakukan perbaikan kosmetik dengan operasi Eviserasi dan Dermofat Graf (DFG).



Setelah Operasi

G. Penatalaksanaan



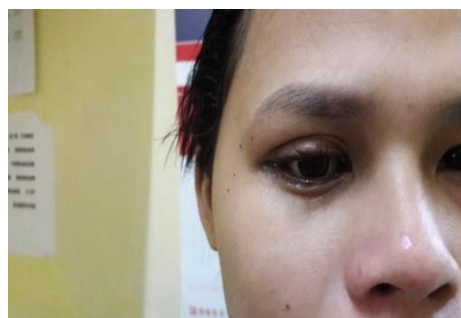
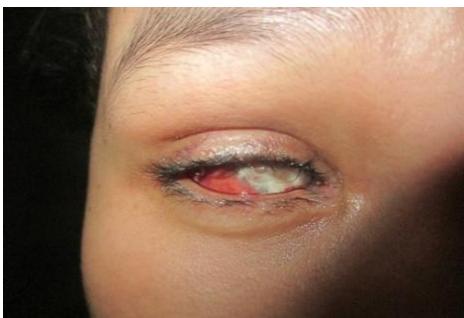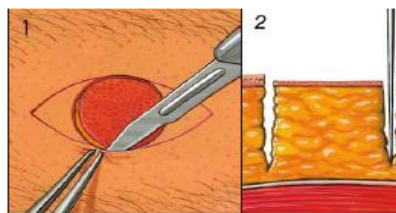
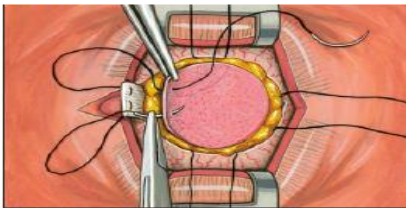
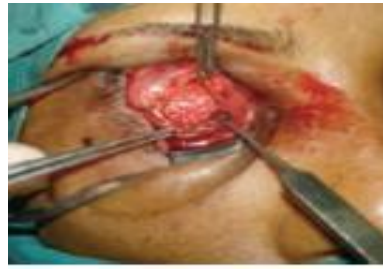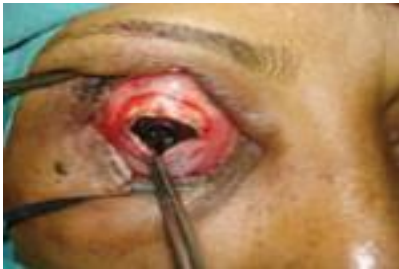Ptisis bulbi merupakan suatu keadaan yang dari segi fungsi tidak dapat diperbaiki lagi. Terapi yang diberikan lebih bersifat suportif dan paliatif terutama karena pasien dengan ptisis bulbi memiliki stress psikologi yang bermakna karena kondisi fisiknya. Terapi pembedahan dan penggantian dengan bola mata palsu ditujukan untuk memperbaiki kondisi psikologis dan sosial dari pasien⁴.

Jenis pembedahan yang dapat dilakukan pada kondisi ini adalah eviserasi atau enuklease. Eviserase dan enukleasi merupakan proses pembedahan yang dapat menyebabkan beban psikologis sendiri bagi pasien sehingga membutuhkan persiapan yang cukup. Eviserasi merupakan suatu prosedur pembedahan untuk mengeluarkan semua isi bola mata melalui insisi sklera atau kornea dengan meninggalkan conjunctiva, otot-otot mata dan jaringan periorbita. Sklera yang diinsisi akan dijahit kembali. Enukleasi merupakan jenis pembedahan dengan mengeluarkan semua bola mata dengan pemotongan pada otot-otot mata dan saraf optikus. Eviserasi memiliki segi estetika lebih baik dari enukleasi dan dengan eviserasi, kejadian simpatetik ophthalmica lebih jarang terjadi.² Indikasi dilakukan eviserasi adalah pada semua keadaan seperti trauma berat, glaukoma, endophthalmitis dan uveitis. Indikasi enukleasi biasanya pada tumor intraokular terutama suspek keganasan, simpatetik ophthalmica, ptisis bulbi yang berat dan endophthalmitis yang resisten.

Agar bola mata memberikan volume yang sama dengan mata disebelahnya, maka operasi eviserasi ini disertai dengan dermofat graf (DFG). Dengan terbentuknya bola mata, fornix superior dan inferior juga akan terbentuk sehingga socket menjadi luas dan protesa dapat diletakkan pada posisi normal.

Prosedur eviserasi dengan dermofat graft (DFG):

1. Lakukan peritomi 360 derajat pada limbus kemudian keluarkan semua isi bola mata dengan meninggalkan sklera.
2. Buat marker pada perut kanan bawah seluas kornea yang akan dibentuk. Lakukan epitektomi pada marker kemudian incisie sampai ke poaterior dengan mengambil sebagian lemak.
3. Masukkan lemak tadi ke dalam sklera dan dermis tepat pada posisi kornea.
4. Jahit sklera dengan dermis sehingga terbentuk limbus.
5. Jahit konjungtiva pada sklera dan dermis.
6. Masukkan conformer kemudian lakukan tarsorafi
Dua minggu tarsorafi dapat dilepas dan conformer diganti dengan protesa.



Rehabilitasi pasien anoftalmik membutuhkan pendekatan multidisiplin melibatkan gabungan antara oftalmologis, bedah plastik dan maxillofacial prostodentis yang ahli apabila pasien tidak hanya ptisis bulbi tapi juga disertai socket dangkal. Penggantian bola mata bagian anterior dapat dilakukan dengan menggunakan protesa atau dirubah sesuai dengan jaringan socket pasien atau sesuai dengan kebutuhan estetika pasien. (7)

H. Prognosis dan Komplikasi

Hampir semua ptisis bulbi menjadi buta permanen, nyeri dan secara kosmetik sulit diterima oleh pasien.

Komplikasi yang bisa terjadi berupa ulkus kornea dan perforasi, pendarahan mata spontan, inflamasi okular dan periokular (panophthalmitis) dan jika disebabkan keganasan maka dapat terjadi transformasi keganasan.

Komplikasi lain yang cukup jarang terjadi adalah simpatetik oftalmika yaitu suatu keadaan uveitis granulomatosa di mata lainnya (yang sehat) akibat mata yang satunya mengalami kerusakan akibat trauma tembus atau setelah pembedahan yang merusak korpus siliar.³

DAFTAR PUSTAKA

1. Sagita R. *Trauma Tumpul Okuli dengan Ptisis Bulbi*. Fakultas Kedokteran Universitas Riau. Sumatera. 2006;Hal:14-6.
2. Tan L, Isa H, et al. *Prevalence and Cause of Phtisis Bulbi In Uveitis Clinic*. Acta Ophthalmologica Journal. London. 2012;Hal:1.
3. Turalba A. *Blindness and Painfull Eye of Phtisis Bulbi*. Digital Journal Online.<http://www.djo.harvard.edu/print.php?url=/physicians/kr/944&print=1>
4. Brajesh P, Nivedita M, et al. *Rehabilitation of Phitis Bulbi: A Case Report*. Ophthalmology session dalam Journal of Clinical and Diagnosis Research. Vol.5. 2012;Hal:1679-80.
5. Coleman DJ. *Evaluation of Ciliary Body Detachment in Hypotony*. Retina. 1995; 15: 312–18.
6. JAMA Ophthalmology, Claes H.Dohlman, MD, PhD
7. Dutton, Jonathan J.M.D, Ph.D, Thomas G. Waldrop, M.S.M.I, *Atlas Of Oculoplastic And Orbital Surgery*, University of North Carolina Cha~ Hilt North Carolina, Philadelphia, USA, Market Street, 2001
8. Tyers A.G, Collin J.R.O, *Colour Atlas of Ophthalmic Plastic Surgery*, London, UK,2001 ,hal:244-246