

Deteksi Hidroureter pada Tikus Pasca Obstruksi Ureter Unilateral Medial dan Distal Menggunakan Ultrasonografi Frekuensi 10 MHz

Detection of Hydroureter in Rat After Medial and Distal Unilateral Ureteral Obstruction Using Ultrasound Frequency 10 MHz

Nofan Rickyawan^{1*}, Dinar Arifianto², Dhirgo Adji³

¹ Fakultas Kedokteran Hewan Universitas Brawijaya

² Dep. Patologi Klinik Fakultas Kedokteran Hewan Universitas Gadjah Mada

³ Dep. Ilmu Bedah dan Radiologi Fakultas Kedokteran Hewan Universitas Gadjah Mada

*E-mail : nofan_vet@yahoo.com

ABSTRAK

Obstruksi ureter unilateral dapat terjadi pada semua hewan dan dapat berlokasi di bagian proksimal, medial maupun distal. Obstruksi menyebabkan abnormalitas pada ureter ipsilateral berupa hidroureter. Penelitian ini bertujuan mendeteksi hidroureter pada tikus pasca obstruksi ureter unilateral medial dan distal menggunakan ultrasonografi frekuensi 10 MHz. Tiga puluh enam ekor tikus putih *Sprague Dawley* betina umur 3 bulan dibagi menjadi 3 kelompok perlakuan masing-masing berjumlah 12 ekor. Kelompok I sebagai kontrol mendapat perlakuan laparotomi. Kelompok II laparotomi dengan ligasi ureter kanan bagian medial dan kelompok III dengan ligasi ureter kanan bagian distal. Tiga ekor tikus diambil secara acak dari setiap kelompok pada minggu ke-1, 2, 3 dan 4 pasca ligasi untuk dilakukan pemeriksaan ultrasonografi. Hasil pemeriksaan ultrasonografi dianalisis secara deskriptif komparatif dan hasil pengukuran diameter ureter dianalisis menggunakan analisis statistik pola faktorial 3x4. Ligasi pada salah satu ureter terbukti dapat membuat tikus mengalami kondisi obstruksi ureter unilateral dan dapat menyebabkan hidroureter yang terdeteksi menggunakan ultrasonografi. Diameter ureter yang mengalami hidroureter terus meningkat dari minggu ke-1 sampai ke-4. Peningkatan terjadi akibat urin di dalam lumen tidak dapat diekskresikan. Ureter kontralateral tetap normal dan tidak dapat teramati. Kesimpulan dari penelitian adalah hidroureter pada tikus dapat terdeteksi menggunakan ultrasonografi frekuensi 10 MHz yang ditandai bentukan tubuler anekoik di posterior ginjal kanan. Adanya obstruksi ureter unilateral tidak memberikan dampak terhadap ureter kontralateral karena masih mampu mengkompensasi kinerja ureter ipsilateral yang mengalami hidroureter. Perbedaan lokasi ligasi dan waktu pemeriksaan berpengaruh terhadap peningkatan diameter ureter ipsilateral.

Kata kunci: hidroureter, tikus, obstruksi ureter unilateral, ultrasonografi

ABSTRACT

Unilateral ureteral obstruction can occur in all animals and it is located proximal, medial and distal. Obstruction causes abnormalities in ipsilateral ureters in the form of hydroureter. The aim of this study was to detect hydroureter in post-unilateral medial and distal ureteric rats using a 10 MHz ultrasonography frequency. Thirty-six female Sprague Dawley rats aged 3 months were divided into 3 treatment groups. Each group consisted of 12 individuals. Group I as a control received laparotomy treatment. Group II laparotomy with medial right-hand ureteral ligation and group III with right distal ureteral ligation. Three rats taken randomly from each group at weeks 1, 2, 3 and 4 post-ligation is then performed ultrasonography. The results of ultrasonography were analyzed descriptively, comparatively but ureteral diameter were analyzed using statistical of 3x4 factorial patterns. Ultrasound examination showed that ligation in one ureter caused rat undergoing unilateral ureteral obstruction and hidroureter. The diameter of the ureter with a hydroureter has increased from the 1st to 4th week. The increase occurs because the urine in the lumen cannot be excreted. The contralateral ureter remains normal and cannot be

observed. The conclusion of the study is that hydroureter in rats can be detected using the frequency of 10 MHz ultrasonography which is characterized by anechoic tubular formation posterior to the right kidney. The unilateral ureteral obstruction has no effect on the contralateral ureter because it is still able to compensate for the performance of the ipsilateral ureter that has a hydroureter. The difference in the location of ligation and time of examination affect the increase in ipsilateral ureteral diameter.

Keywords : hydroureter, rat, unilateral ureteral obstruction, ultrasonography

PENDAHULUAN

Obstruksi dapat terjadi pada salah satu ureter yang disebut obstruksi ureter unilateral dan dapat berlokasi di bagian *ureteropelvic junction* (proksimal), medial atau *ureterovesicular junction* (distal) (Fischer *et al.*, 2009; Ito *et al.*, 2004; Modi *et al.*, 1990). Respon fisiologis karena obstruksi ureter bersifat kompleks dan tergantung dari spesies, umur hewan, derajat keparahan, durasi dan jenis obstruksi (unilateral atau bilateral) (Wen *et al.*, 1999). Ketika terjadi obstruksi intraluminal, ureter akan mengalami inflamasi lokal, bengkak dan spasmus otot polos karena gerak peristaltik tidak berjalan dengan normal (Shipov dan Segev, 2013). Urin yang seharusnya dikeluarkan akan terbungkus dan kembali ke ginjal. Hidronefrosis merupakan suatu kondisi patologis dimana terjadi dilatasi pelvis renalis dan kaliks proksimal karena obstruksi (Gulmi *et al.*, 2002). Selain itu, akumulasi urin yang terjadi dalam waktu lama di dalam lumen ureter akan menyebabkan hidroureter (Yun, 2017).

Dalam dunia kedokteran hewan, salah satu alat yang dapat membantu untuk peneguhan diagnosa adalah ultrasonografi. Ultrasonografi dinilai paling aman karena tidak menimbulkan kerusakan jaringan dan dapat menciptakan gambar dengan nilai diagnostik yang akurat (Espada *et al.*, 2006). Pada anjing dan kucing, ultrasonografi abdominal sangat berguna untuk menentukan lokasi dan jumlah kalkuli pada saluran urinaria, serta masalah yang terkait dengan adanya

kalkuli seperti hidronefrosis, hidroureter, kebocoran saluran urinaria, perubahan mukosa dan perubahan patologi organ abdomen (Eshar *et al.*, 2013). Selain digunakan oleh praktisi, ultrasonografi diharapkan juga dapat digunakan sebagai alat bantu diagnostik dalam penelitian. Penggunaan ultrasonografi untuk penelitian memiliki tantangan tersendiri khususnya bagi para peneliti yang menggunakan hewan coba berukuran kecil seperti tikus. Tikus sering digunakan dalam berbagai penelitian termasuk sebagai hewan model untuk kasus obstruksi ureter unilateral (Ito *et al.*, 2004; Chuang *et al.*, 1995). Dalam penelitiannya, Chuang *et al.* (1995) membuat obstruksi total ureter unilateral pada tikus dengan cara melakukan laparotomi kemudian meligasi salah satu ureter. Ultrasonografi dengan frekuensi tinggi dibutuhkan karena organ target pada tikus dan mencit hampir semua berada pada kedalaman 0,5–2 cm (Coatney, 2001). Untuk mendapatkan gambaran yang terbaik, frekuensi yang digunakan adalah diatas 40 MHz (Chen *et al.*, 2013). Ultrasonografi berfrekuensi 7,5–20 MHz yang biasa digunakan oleh praktisi hewan kecil juga dapat digunakan untuk pemeriksaan pada tikus. Menurut Coatney (2001), USG dengan frekuensi di bawah 9 MHz atau 5–12 MHz dapat digunakan untuk pemeriksaan jantung tikus. Di Indonesia, penggunaan ultrasonografi berfrekuensi 10 MHz untuk penelitian dengan hewan coba tikus masih jarang dilakukan. Oleh karena itu, peneliti mencoba mengembangkan teknik

diagnostik dengan ultrasonografi frekuensi 10 MHz untuk mendeteksi hidroureter pasca obstruksi ureter unilateral medial dan distal pada tikus.

MATERI DAN METODE

Tiga puluh enam ekor tikus putih *Sprague Dawley* jenis kelamin betina umur 3 bulan dibagi menjadi 3 kelompok perlakuan masing-masing 12 ekor. Rancangan penelitian menggunakan pola faktorial 3x4. Tiga ekor tikus diambil secara acak dari setiap kelompok pada minggu ke-1, 2, 3 dan 4 pasca ligasi untuk dilakukan pemeriksaan USG dengan frekuensi 10 MHz.

Teknik Operasi

Tikus dipuasakan selama 8 jam sebelum operasi. Anestesi menggunakan kombinasi ketamin HCl 10% dosis 90 mg/kg BB dan xylazin HCl 2% dosis 2 mg/kg BB secara intramuskuler. Tikus diposisikan rebah dorsal kemudian rambut abdomen dan *flank* dicukur hingga bersih. Kulit abdomen diolesi alkohol 70% dan larutan yodium povidon 10%. Operasi dengan insisi bagian *midline* lapisan kulit abdomen, subkutan dan muskulus di *linea alba*. Setelah rongga abdomen terbuka, organ viseral digeser ke lateral kiri agar ginjal dan ureter kanan terlihat dengan baik. Kelompok I tidak dilakukan ligasi ureter, kelompok II ureter kanan diligasi pada bagian medial dan kelompok III ureter kanan diligasi pada pertemuan antara ureter dengan vesika urinaria. Ligasi ureter menggunakan benang sutera ukuran 3/0. Pasca ligasi, organ viseral dikembalikan seperti semula dan rongga abdomen dibasahi dengan NaCl fisiologis 0,9%. *Linea alba* dan subkutan dijahit menggunakan benang *catgut chromic* 3/0, sedangkan kulit dijahit menggunakan benang sutera 3/0 dengan pola jahitan

sederhana tunggal. Pemberian antibiotik injeksi selama 3 hari pasca operasi untuk mencegah infeksi.

Pemeriksaan Ultrasonografi

Tikus dianestesi kemudian diposisikan rebah dorsal untuk dilakukan pencukuran rambut abdomen dan *flank*. Kulit abdomen yang sudah bersih kemudian diolesi dengan gel USG. Probe yang digunakan adalah probe linear dengan frekuensi 10 MHz. Pemeriksaan ultrasonografi dilakukan transabdominal 1 cm di belakang *costae* terakhir. Hasil pengukuran diameter ureter dengan USG tercatat dalam satuan millimeter (mm).

Analisis Hasil

Hasil pemeriksaan ultrasonografis dianalisis secara deskriptif komparatif dengan melihat perubahan yang terjadi, sedangkan hasil pengukuran diameter ureter secara ultrasonografis dianalisis menggunakan analisis statistik pola faktorial 3x4.

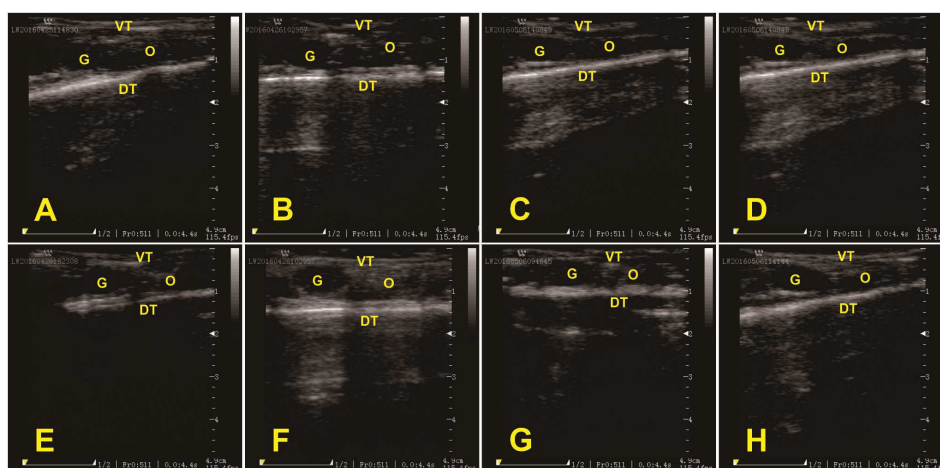
HASIL DAN PEMBAHASAN

Hasil pemeriksaan USG kelompok I dari minggu ke-1 sampai ke-4 pasca ligasi (**Gambar 1**) tidak menunjukkan perbedaan. Tampak berbagai jaringan dalam rongga abdomen pada kondisi normal dan memiliki ekogenitas berbeda. Jaringan yang memiliki tingkat ekogenitas rendah disebut hipoekoik, sedangkan jaringan yang memiliki tingkat ekogenitas tinggi disebut hiperekoik (Kealy *et al.*, 2011). Pada layar monitor terlihat kedalaman rongga abdomen tikus sekitar 1,5 cm. Daerah *nearfield* (dekat dengan probe) yang tersusun dari lapisan kulit dan otot bagian ventral tubuh tampak hiperekoik karena lebih tebal daripada rongga abdomen. Daerah *farfield* (jauh

dari probe) terlihat hiperekoik karena tersusun dari lapisan kulit, otot dan tulang belakang. Kedua ginjal terlihat berbentuk oval, memiliki ekogenitas isoeoik yang merata di bagian kortek dan dikelilingi tepi hiperekoik yang ditemukan pada kedalaman 0,2–1 cm dari dinding ventral abdomen. Ginjal kanan tampak lebih hipoekoik atau isoeoik dibandingkan dengan parenkim hepar dan ginjal kiri tampak hipoekoik dibandingkan dengan parenkim limpa. Korteks tampak memiliki ekotekstur granular yang halus dan kapsula tampak hiperekoik membatasi

bagian luar ginjal tikus (Springer *et al.*, 2014; Mannion, 2006).

Pada sonogram ureter terlihat tepat berada di bagian posterior ginjal. Akan tetapi ureter kanan maupun kiri pada kelompok ini tidak dapat terdeteksi pada frekuensi 10 MHz. Ureter, vesika urinaria, intestinum, uterus dan ovarium tampak sebagai kumpulan organ viseral di bagian posterior ginjal yang tidak terlihat dengan jelas pada kondisi normal. Kumpulan organ viseral tampak hiperekoik dibandingkan dengan ginjal dan hipoekoik dibandingkan dengan bagian dorsal tubuh.



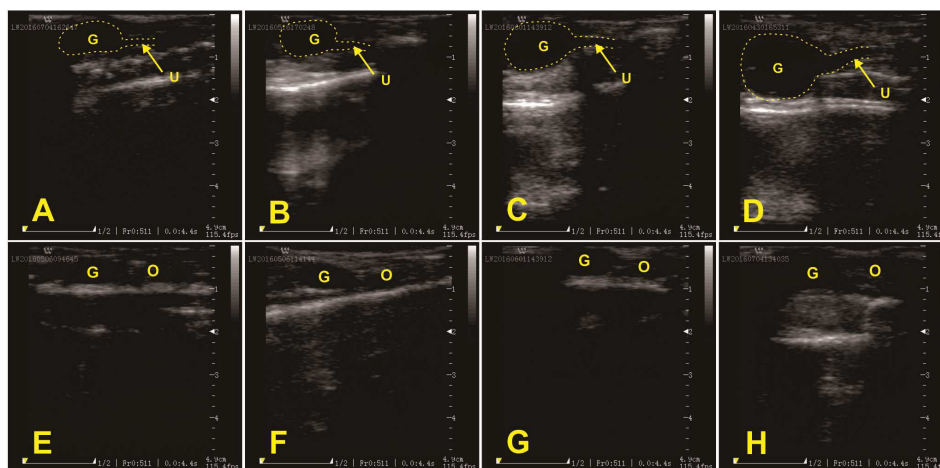
Gambar 1. Hasil pemeriksaan USG abdomen tikus kelompok I. G = Ginjal, O = Organ viseral, VT = Ventral Tubuh, DT = Dorsal Tubuh. (A) kanan minggu ke-1, (B) kanan minggu ke-2, (C) kanan minggu ke-3, (D) kanan minggu ke-4, (E) kiri minggu ke-1, (F) kiri minggu ke-2, (G) kiri minggu ke-3, (H) kiri minggu ke-4.

Sonogram abdomen tikus kelompok II (**Gambar 2**) memperlihatkan ginjal kanan tampak anekoik di bagian tengah dengan kapsula hiperekoik yang mengelilinginya dan ukuran lebih besar dibandingkan dengan ginjal normal. Ginjal kanan mengalami hidronefrosis pada minggu pertama pasca ligasi ureter kanan bagian medial. Sonogram kasus hidronefrosis, tampak akumulasi cairan anekoik pada pelvis renalis dan peningkatan akustik (Dennis *et al.*, 2010). Hasil pemeriksaan minggu berikutnya memperlihatkan peningkatan ukuran ginjal kanan. Parenkim terlihat semakin

anekoik dibandingkan area sekelilingnya. Pada minggu ke-4, hidronefrosis semakin parah akibat cairan yang terakumulasi semakin bertambah dan memenuhi ginjal kanan. Tepi ginjal tidak tampak adanya batas hiperekoik yang mengindikasikan kapsula dan parenkim ginjal semakin menipis (Arifianto, 2017). Seiring dengan tingkat keparahan obstruksi, dilatasi ginjal juga meningkat. Tekanan progresif pada daerah yang mengelilingi parenkim akan mengakibatkan atrofi kortikal (Dennis *et al.*, 2010). Pada kasus hidronefrosis parah, sekat yang memisahkan kista akan hilang dan hanya menyisakan bentukan lingkaran

jaringan kortikal mengelilingi pelvis ginjal yang mengalami dilatasi (Larson, 2009). Hidronefrosis ginjal kanan kelompok III (**Gambar 3**) juga teramati sejak minggu pertama pasca ligasi dan semakin bertambah parah pada minggu ke-4. Ekogenitas ginjal kanan tampak isekoik

pada bagian dorsal dan hipoekoik pada bagian ventral. Gradasi terlihat jelas antara korteks, medulla dan zona yang mengalami dilatasi. Gambaran tersebut mengindikasikan ginjal mengalami dilatasi, namun parenkim ginjal masih cukup tebal (Arifianto, 2017).



Gambar 2. Hasil pemeriksaan USG abdomen tikus kelompok II (ligasi ureter kanan bagian medial). G = Ginjal, U = Ureter, O = Organ viseral. (A) kanan minggu ke-1, (B) kanan minggu ke-2, (C) kanan minggu ke-3, (D) kanan minggu ke-4, (E) kiri minggu ke-1, (F) kiri minggu ke-2, (G) kiri minggu ke-3, (H) kiri minggu ke-4.

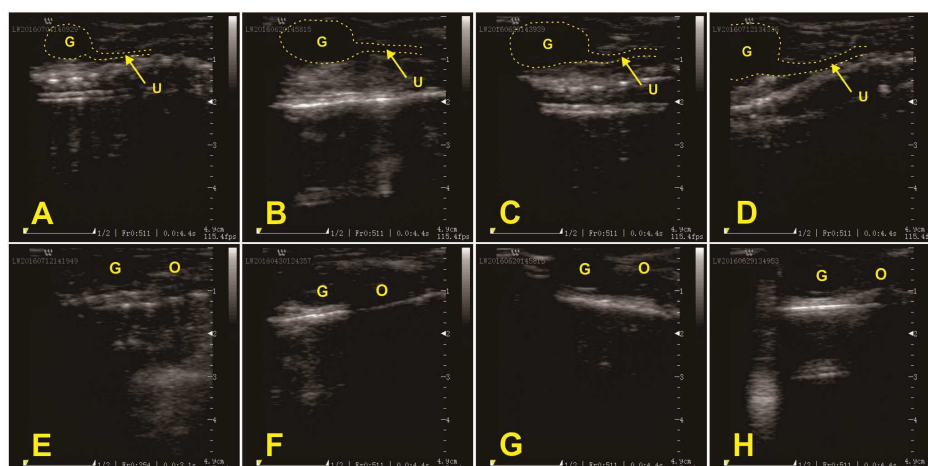
Pada bagian posterior ginjal kanan kelompok II (**Gambar 2**) dan kelompok III (**Gambar 3**) tampak ureter ipsilateral mengalami hidroureter yang ditandai dengan bentukan tubuler dengan ekogenitas anekoik diantara organ viseral abdomen. Ureter mengalami peningkatan diameter karena lumen terisi urin yang tidak bisa diekskresikan. Distensi ureter bagian proksimal pada kasus hidroureter dapat teridentifikasi yaitu terlihat bentukan berupa struktur tubuler anekoik di bagian posterior pelvis renis. Jika obstruksi disebabkan karena kalkuli, maka batas proksimal area hiperekoik kalkuli akan tampak garis yang disebabkan karena adanya kumpulan urin. Pada obstruksi ureter bagian distal, distensi ureter dapat terlihat pada area dorsolateral terhadap vesika urinaria (Kealy *et al.*, 2011). Pada minggu ke-4 pasca ligasi (**Tabel 1**), diameter ureter ipsilateral

kelompok II bertambah besar hampir 7 kali lipat sedangkan kelompok III hampir 5 kali dibandingkan dengan ukuran ureter normal. Ureter ipsilateral kedua kelompok terlihat semakin jelas dibandingkan dengan kelompok I. Dilatasi ureter yang semakin membesar sering terlihat berbelok dan berperiltalsis, sehingga sangat membantu untuk membedakan ureter dari pembuluh darah pada pemeriksaan ultrasonografis (Mannion, 2006). Perkembangan kondisi dan ukuran ginjal maupun ureter kanan kelompok II terjadi lebih cepat dan parah dibandingkan dengan kelompok III. Lokasi ligasi yang lebih dekat menyebabkan volume urin yang terkumpul di dalam ginjal dan ureter lebih cepat dan banyak.

Ginjal kiri kelompok II dan III tidak mengalami perubahan ukuran, bentuk maupun struktur Kapsula dan korteks ginjal normal tampak hiperekoik

dibanding dengan bagian medulla. Pada frekuensi 40 MHz, batas antara korteks dan medulla tampak jelas, namun dengan frekuensi yang lebih rendah, kortikomedular baru tampak saat ginjal mengalami dilatasi (Springer *et al.*, 2014). Ureter kiri kedua kelompok dalam keadaan normal dan tidak dapat terdeteksi seperti ureter pada kelompok I. Diameter ureter tikus seberat 200 gram hanya sekitar 350 μm dengan lumen berbentuk *stellate-shaped* berdiameter sekitar 75 dan 150 μm (Hicks, 1965). Apabila dibandingkan dengan ureter hewan kecil yang berdiameter lebih besar yaitu antara 1,3–2,7 mm untuk ureter normal anjing dan 0,4–1 mm untuk ureter normal

kucing, keduanya tidak dapat teridentifikasi menggunakan USG dengan frekuensi 5–7,5 MHz (Berent, 2011; Mannion, 2006; Matton dan Nylan, 2002). Hasil pengukuran diameter ureter melalui pemeriksaan ultrasonografi disajikan pada **Tabel 1**. Berdasarkan perhitungan statistik, perbedaan kelompok perlakuan memberikan pengaruh signifikan ($p < 0,05$) terhadap peningkatan diameter ureter ipsilateral. Perbedaan waktu pemeriksaan juga memberikan pengaruh signifikan terhadap peningkatan diameter ureter ipsilateral ($p < 0,05$). Sedangkan diameter ureter kontralateral untuk semua kelompok tidak dapat terdeteksi dan tidak dapat diukur pada frekuensi 10 MHz.



Gambar 3. Hasil pemeriksaan USG abdomen tikus kelompok III (ligasi ureter kanan bagian distal). G = Ginjal, U = Ureter, O = Organ viseral. (A) kanan minggu ke-1, (B) kanan minggu ke-2, (C) kanan minggu ke-3, (D) kanan minggu ke-4, (E) kiri minggu ke-1, (F) kiri minggu ke-2, (G) kiri minggu ke-3, (H) kiri minggu ke-4.

Tabel 1. Hasil pengukuran diameter ureter ipsilateral semua kelompok dari minggu ke-1 sampai ke-4 pasca ligasi melalui pemeriksaan USG frekuensi 10 MHz (mm).

	Kelompok I	Kelompok II (\pm SD)	Kelompok III (\pm SD)
Minggu I	Tidak terdeteksi	1,5333 \pm 0,2887 ^{ai}	1,3333 \pm 0,2082 ^{bi}
Minggu II	Tidak terdeteksi	1,9333 \pm 0,2082 ^{aii}	1,8333 \pm 0,2309 ^{bii}
Minggu III	Tidak terdeteksi	2,6333 \pm 0,1155 ^{aiii}	2,0333 \pm 0,2082 ^{bihi}
Minggu IV	Tidak terdeteksi	3,5333 \pm 0,5132 ^{aiv}	2,9333 \pm 0,2082 ^{biv}

Keterangan : Ureter normal dan ureter kontralateral tidak terdeteksi. Notasi huruf yang berbeda dalam satu baris menunjukkan perbedaan signifikan ($p < 0,05$) pada lokasi ligasi dan angka romawi yang berbeda dalam satu kolom menunjukkan perbedaan signifikan ($p < 0,05$) pada waktu pemeriksaan.

KESIMPULAN

Hidroureter pada ureter ipsilateral dapat terdeteksi menggunakan ultrasonografi frekuensi 10 MHz sejak minggu pertama pasca ligasi yang ditandai dengan bentukan tubuler anekoik di posterior ginjal kanan. Ginjal-ureter kontralateral tetap normal dan mampu mengkompensasi kinerja ginjal-ureter ipsilateral yang mengalami hidronefrosis dan hidroureter. Ureter normal tidak dapat terdeteksi melalui pemeriksaan ultrasonografi. Perbedaan lokasi ligasi dan waktu pemeriksaan berpengaruh terhadap peningkatan ukuran diameter ureter ipsilateral. Ultrasonografi dengan frekuensi yang lebih tinggi dibutuhkan untuk mendapatkan gambaran ureter tikus yang lebih jelas dan detail.

DAFTAR PUSTAKA

- Arifianto, D., 2017, Contralateral Compensatory Study of Kidney of *Sprague Dawley* Rat Post Proximal and Distal Unilateral Ureteral Ligation Based on Hematology, Histopathology and Ultrasonography Parameters, Master Thesis, Faculty of Veterinary Medicine, Gadjah Mada University, Yogyakarta.
- Berent, A.C., 2011, Ureteral Obstructions in Dogs and Cats: a Review of Traditional and New Interventional Diagnostic and Therapeutic Options, *Journal of Veterinary Emergency and Critical Care*. 21(2), pp. 86-103.
- Chen, W., Chen, J.Y., Tung, Y.T., Chen, H.L., Kuo, C.W., Chung, C.H., Chong, K.Y., Mao, F.C., Chen, C.M., 2013, High-Frequency Ultrasound Imaging to Evaluate Liver Fibrosis Progression in Rats and Yi Guan Jian Herbal Therapeutic Effects, *Evidence-Based Complementary and Alternative Medicine*: 1-11.
- Chuang, W.H., Chuang, W.L., Huang, S.P., Liu, K.M., Huang, C.H. 1995. The Temporal Relationship Between The Severity of Hydroureter and The Dynamic Changes of Obstructed Ureters in a Rat Model, *British Journal of Urology*, 76, 303-310.
- Coatney, R.W., 2001, *Ultrasound Imaging: Principles and Applications in Rodent Research*, *IJAR Journal*, Vol 42: 223-247.
- Dennis, R., Kirberger, R.M., Barr, F., Wrigley, R.H., 2010, *Handbook of Small Animal Radiology and Ultrasound: Techniques and Differential Diagnoses*, 2nd ed., Edinburgh: Elsevier: 305-308.
- Eshar, D., Lee-Chow, B., Chalmers, H., 2013, Case Report: Ultrasound-Guided Percutaneous Antegrade Hydropropulsion to Relieve Ureteral Obstruction in a Pet Guinea Pig (*Cavia porcellus*), *Can Vet J*, 54: 1142-1145.
- Espada, Y., Novellas, R., de Gopegui, R.R., 2006, Renal Ultrasound in Dogs and Cats. *Veterinary Research Communications*: 133-137.
- Fischer, J.R., Lane, I.F., Stokes, J.S., 2009, *Acute Postrenal Azotemia: Etiology, Clinicopathology, and Pathophysiology*, *Compendium: Continuing Education for Veterinarians*: 520-53.
- Gulmi, F.A., Felsen, D., Vaughan, E.D., 2002, *Pathophysiology of Urinary Tract Obstruction*, in *Campbell's Urology*, 8th ed., edited by Walsh P.C., Retik, A.B., Vaughan E.J, Wein, A., Philadelphia: WB Saunders. 411-456.

- Hardie, E., Kyles, A., 2004, Management of Ureteral Obstruction, *Vet Clin Small Anim*, 34, 989-1010. Elsevier Inc.
- Hicks, R.M., 1965, The Fine Structure of The Transitional Epithelium of Rat Ureter, *The Journal of Cell Biology*, Vol. 26.
- Ito, K., Chen, J., Chaar, M. E., Stern, J.M., Seshan, S.V., Khodadadian, J.J., Richardson, I., Hyman, M.J., Vaughan Jr, D., Poppas, D.P., Felsen, D., 2004, Renal Damage Progresses Despite Improvement of Renal Function After Relief of Unilateral Ureteral Obstruction in Adult Rats. *Am J Physiol Renal Physiol*, 287: F1283-F1293.
- Kealy, J.K., McAllister, H., Graham, J.P., 2011, *Diagnostic Radiography and Ultrasonography of the Dog and Cat*, W.B. Saunders Company.
- Larson, M.M., 2009, *The Kidneys and Ureters*, in: *BSAVA Manual of Canine and Feline Abdominal Imaging*, 1st ed., O'Brien, R., Barr, F., eds., Gloucester: British Small Animal Veterinar Association: 185–204.
- Mannion, P., 2006, *Diagnostic Ultrasound in Small Animal Practice*, Blackwell Publishing Company.
- Mattoon, J., Nyland, T., 2002, *Small Animal Diagnostic Second Edition*, W.B. Saunders.
- Modi, K.S., Morrissey, J., Shah, S.V., Schreiner, G.F., Klahr, S., 1990, Effects of Probucol on Renal Function in Rats with Bilateral Ureteral Obstruction, *Kidney International*, Vol. 38: 843-850.
- Springer, D. A., Allen, M., Hoffman, V., Brinster, L., Starost, M. F., Bryant, M., Eckhaus, M., 2014, Investigation and Identification of Etiologies Involved in The Development of Acquired Hydronephrosis in Aged Laboratory Mice with The Use of High-Frequency Ultrasound Imaging, *Pathobiology of Aging & Age-related Diseases* : 4.
- Wen J.G., Frokiaer, J., Jorgensen, T.M., Djurhuus, J.C., 1999, Obstructive Nephropathy: an Update of The Experimental Research, *Urol Res*, 27: 29–39, Springer-Verlag.
- Yun, K., 2017, Assessing Urinary Tract Junction Obstruction Defects by Methylene Blue Dye Injection, *J. Vis. Exp.* (128), e56247:1–5.